CONTRIBUTION A L'ÉTUDE
DES LOCALISATIONS CÉRÉBRALES (MESENCÉPHALE)

DE LA PARALYSIE
DU
MOTEUR OCULAIRE EXTERNE
AVEC DÉVIATION CONJUGUÉE

(PARALYSIE CENTRALE, PAR LÉSION DU NOYAU DE LA 6e PAIRE)

RECHERCHES CLINIQUES, ANATOMIQUES ET EXPÉRIMENTALES
SUR LES RELATIONS
DE LA 6e ET DE LA 3e PAIRE DE NERFS CRANIENS

PAR

LE Dr GASTON GRAUX,
Ancien interne en médecine et en chirurgie des hôpitaux de Paris,
Membre titulaire de la Société clinique,
Membre de la Société anatomique.

Avec 13 figures intercalées dans le texte
1 planche en lithographie et 1 planche en chromolithographie

PARIS
LIBRAIRIE J.-B. BAILLIÈRE ET FILS
19, rue Hautefeuille, près le boulevard St-Germain

1878

DE LA PARALYSIE

DU

MOTEUR OCULAIRE EXTERNE

AVEC DÉVIATION CONJUGUÉE

CONTRIBUTION A L'ÉTUDE
DES LOCALISATIONS CÉRÉBRALES (MÉSENCÉPHALE)

DE LA PARALYSIE
DU
MOTEUR OCULAIRE EXTERNE
AVEC DÉVIATION CONJUGUÉE

(PARALYSIE CENTRALE, PAR LÉSION DU NOYAU DE LA 6° PAIRE)

RECHERCHES CLINIQUES, ANATOMIQUES ET EXPÉRIMENTALES
SUR LES RELATIONS
DE LA 6e ET DE LA 3e PAIRE DE NERFS CRANIENS

PAR

LE Dr GASTON GRAUX,
Ancien interne en médecine et en chirurgie des hôpitaux de Paris,
Membre titulaire de la Société clinique,
Membre de la Société anatomique.

Avec 13 figures intercalées dans le texte
1 planche en lithographie et 1 planche en chromolithographie

PARIS
LIBRAIRIE J.-B. BAILLIÈRE ET FILS
19, rue Hautefeuille, près le boulevard St-Germain

1878

Digitized by the Internet Archive
in 2014

https://archive.org/details/b21634762

DE LA PARALYSIE

DU MOTEUR OCULAIRE EXTERNE

AVEC

DÉVIATION CONJUGUÉE

RECHERCHES ANATOMIQUES ET EXPÉRIMENTALES
SUR LES RAPPORTS DE LA 6e ET DE LA 3e PAIRE
DE NERFS CRANIENS.

INTRODUCTION.

La paralysie de la sixième paire avec *déviation conjuguée* est une forme clinique de la paralysie de ce nerf, qu'on a rarement étudiée jusqu'à ce jour, en raison du petit nombre de cas où on a pu l'observer. Elle se différencie nettement de la forme ordinairement décrite dans les ouvrages sur les maladies des yeux par ce caractère particulier que la paralysie ne reste pas bornée au côté affecté, mais qu'à l'inaction du muscle droit externe s'ajoute une inaction conjuguée du muscle droit interne de l'autre œil.

Il résulte de cette inaction du droit interne une déviation associée, synergique, de l'œil du côté sain,

qui est absolument contraire à celle qu'on observe dans la paralysie ordinaire du moteur oculaire externe (*déviation secondaire*). Or, à cette différence dans les symptômes correspond une différence dans le siége de la lésion. Tandis que la paralysie du moteur oculaire externe avec déviation secondaire (strabisme convergent) de l'œil sain est produite par une lésion périphérique (lésion sur le trajet du nerf, depuis son origine *réelle* jusqu'à sa terminaison), la paralysie du moteur oculaire externe avec déviation conjuguée (strabisme divergent) ne s'observe que dans les lésions du noyau d'origine de la sixième paire.

Témoin, pendant notre année d'internat dans le service de notre excellent maître, M. le Dr Féréol, d'un cas où ce médecin distingué a pu, en s'appuyant sur ce symptôme, préciser de la façon la plus rigoureuse le siége exact de la lésion qu'on devait rencontrer à l'autopsie, nous avons pensé qu'il pourrait être utile, au point de vue des localisations cérébrales, d'éveiller l'attention sur *un symptôme avec lequel on peut porter un diagnostic anatomique d'une rigueur presque mathématique.*

Tel a été le point de départ de ce travail.

Mais cette double paralysie n'est pas seulement intéressante au point de vue clinique. L'interprétation des phénomènes observés du côté des yeux soulève des questions encore obscures d'anatomie et de physiologie : Quel est le rôle des différents nerfs de l'œil dans la vision binoculaire pour les objets rapprochés et éloignés? Quels sont les rapports anatomiques des noyaux de la sixième et de la troisième paire de nerfs crâniens? etc.

Nous nous sommes efforcé d'élucider autant que possible ces difficiles problèmes, et, après avoir rapporté les diverses opinions des auteurs sur la question, nous avons

tenté de contrôler les données de la clinique par des recherches anatomiques et expérimentales.

Pour la partie clinique de ce mémoire nous nous sommes inspiré des travaux et des conseils de notre cher maître M. le Dr Féréol. Je le prie de vouloir bien recevoir ici l'expression de ma profonde reconnaissance et pour ses bons soins et pour ses utiles leçons.

La partie anatomique nous a été facilitée par le bienveillant concours de M. Mathias Duval, qui a généreusement mis à notre disposition sa magnifique collection de coupes du bulbe et de la protubérance, et a bien voulu nous guider dans cette étude fort délicate.

Nos expériences ont été faites à l'École pratique de la Faculté, dans le laboratoire de M. Béclard, avec la collaboration de M. le Dr Laborde, dont je me plais à reconnaître l'obligeance extrême et la complaisance inépuisable. Son habileté opératoire nous a été d'un précieux secours pour obtenir des lésions qui ont été quelquefois d'une merveilleuse précision.

Je tiens à remercier en terminant mes autres collaborateurs : mes excellents amis Heydenreich et Rafinesque pour les traductions allemandes et anglaises qu'ils m'ont bien voulu faire ; mes collègues et amis Brissaud et A. Remy, pour les dessins qui illustrent mon mémoire ; enfin MM. Baillière qui m'ont obligeamment prêté plusieurs figures destinées à en rendre la lecture plus facile.

Ce mémoire sera divisé en deux parties.

Dans la première, exclusivement *clinique*, après avoir exposé les faits et les observations que nous aurons pu

recueillir sur notre sujet, nous étudierons le symptôme, montrerons la lésion qui lui correspond et établirons sa valeur diagnostique.

Dans la deuxième, consacrée à la *physiologie pathologique*, nous nous appuyerons sur l'interprétation clinique et sur l'anatomie normale, pour décrire les rapports anatomiques de la sixième paire et de la troisième paire. Puis nous exposerons nos propres recherches et nos expériences.

PREMIÈRE PARTIE

Clinique

CHAPITRE PREMIER.

HISTORIQUE. — EXPOSÉ DES FAITS. — OBSERVATIONS.

C'est le *professeur Andral* (1) qui semble avoir signalé le premier la déviation des globes oculaires par paralysie : « La paralysie des muscles qui impriment le mouvement aux globes oculaires, dit-il, se dénote par la déviation constante de ces globes dans un sens ou dans un autre. C'est alors le strabisme qu'on observe le plus communément ; mais ce phénomène lui-même est fort rare, et on ne le trouve presque jamais noté dans les nombreuses observations publiées sur l'hémorrhagie cérébrale ; nous ne l'avons nous-même rencontré que dans un petit nombre de cas ; pour qu'il se produise, il faut que les muscles antagonistes de ceux qui portent le globe de l'œil en bas et en dedans soient frappés de paralysie. »

Mais à *M. le Dr A. Foville fils* (2) revient véritablement

(1) ANDRAL. Clinique médicale, 3e édition, 1834, t. V, p. 359.

(2) ACH. FOVILLE. Bull. Soc. anatomique. Paris, 1858. Le même mémoire a été reproduit in Gaz. hebd., 1859.

le mérite d'avoir étudié et interprété la déviation oculaire que nous allons décrire.

Depuis quelques années, les recherches sur les maladies cérébrales étaient remises en faveur, et les tentatives de localisation précise du siége des lésions avaient déjà donné comme résultat précieux des notions positives sur les symptômes que l'on observe dans les lésions du mésocéphale. M. Millard, à l'occasion d'un rapport sur deux observations d'hémiplégie où la paralysie des membres siégeait du côté opposé à celle de la face, venait de montrer l'importance de ce symptôme pour le diagnostic des lésions de la protubérance annulaire. (*Bull. de la Soc. anat.*, 1856.)

De son côté, M. Gubler (1) avait, dès 1855, observé un fait semblable, et il publiait ce cas, joint à d'autres observations, en 1856, dans un mémoire fort important. Sans avoir eu connaissance du rapport de M. Millard, il arrivait aux mêmes conclusions que lui et il affirmait comme ce dernier, l'importance séméiologique de la paralysie qu'il décrivait comme signe des lésions du mésocéphale; il faisait plus, il lui imposait le nom qu'elle a conservé d'hémiplégie alterne; enfin il appuyait ses conclusions des recherches anatomiques récentes de MM. Vulpian et Philippeaux sur la décussation des racines du facial.

M. Foville ayant observé un nouveau cas d'hémiplégie alterne, fit, à propos de ce malade, une importante communication à la Société anatomique, sous le nom de : *Note sur une paralysie peu connue de certains muscles*

(1) Ad. Gubler. Mémoire sur l'hémiplégie alterne, in Gaz. hebdomadaire, 1856.

de l'œil, et sur sa liaison avec quelques points de l'anatomie et de la physiologie de la protubérance annulaire. C'est qu'en effet, en dehors de l'hémiplégie alterne, M. Foville avait remarqué sur son malade une altération fort curieuse dans les mouvements des globes oculaires. Cette altération lui servit de point de départ à quelques considérations nouvelles sur l'anatomie et la physiologie de la protubérance, et il émit à cette occasion quelques propositions intéressantes sur certaines particularités encore peu expliquées de la vision.

Observation I.

Hémiplégie alterne (paralysie de la face à gauche, des membres à droite). Paralysie du muscle droit externe à gauche, du droit interne à droite (déviation conjuguée des yeux par paralysie). Guérison.

Hôpital Lariboisière, service de M. Moissenet.

Le 17 juin 1858, est entré salle Saint-Jérôme, n° 19, le nommé François S..., âgé de 43 ans. Cet homme présente une atrophie par arrêt de développement du membre thoracique droit, atrophie qu'il dit être congénitale et qui, en tout cas, doit remonter aux premières années de la vie ; à part cela, il est fortement musclé, le membre thoracique gauche est très-vigoureux ; les deux membres inférieurs ont un développement égal et avant la maladie actuelle ils étaient également forts. Cet individu a toujours exercé la profession de commissionnaire ; il gagne suffisamment pour satisfaire à ses besoins ; il se nourrit bien et a un penchant marqué pour les alcooliques. Il dit que jamais il n'a fait d'excès vénériens et que sa santé est généralement bonne ; il a eu une fièvre cérébrale à l'âge de 10 ans, mais depuis il n'a jamais été malade. Jusqu'au 16 de ce mois, cet homme était en parfaite santé, et il se coucha le soir de ce jour dans son état normal. Mais il passa une mauvaise nuit, sans pouvoir dormir et sans savoir à quoi attribuer cette insomnie. Il se leva néanmoins le 17, à son heure ordinaire, c'est-à-

dire à quatre heures du matin, et il était occupé à ôter les volets d'une boutique, étant encore à jeun, lorsque tout d'un coup il tomba sans connaissance au milieu de la rue, n'ayant nullement conscience de ce qui lui arrivait. Il apprit plus tard qu'on le porta dans la boutique où l'on chercha à l'asseoir sur une chaise, mais il ne put s'y tenir et glissa par terre ; il eut des vomissements bilieux abondants. A 7 heures du matin, il fut apporté à l'hôpital Lariboisière, dans un état à peu près complet de résolution musculaire et d'insensibilité ; il prétend maintenant qu'il avait assez de connaissance pour savoir où on le menait, mais il ne pouvait parler ; il vomit à plusieurs reprises avant la visite.

On diagnostiqua une apoplexie cérébrale et on lui pratiqua une saignée ; les jours suivants il prit un vomitif, puis une bouteille d'eau de Sedlitz ; son état s'améliora très-rapidement ; l'intelligence, la sensibilité, une partie des mouvements revinrent et il ne resta plus que quelques troubles du côté de la motilité.

Ce fut en cet état que je l'examinai le 22 juin, six jours après l'accident. L'intelligence paraît intacte ; sans être très-développée, elle semble correspondre à la condition ordinaire de cet homme ; la parole n'offre d'autre altération que celle qui résulte d'une hémiplégie faciale ; en effet, en approchant du malade on voit de suite que tout le côté gauche de la face est paralysé. Les traits de ce côté sont relâchés, aplatis, sans expression. Le front est lisse, les paupières restent ouvertes sans pouvoir se rapprocher ; le sillon naso-labial est effacé, la commissure des lèvres tombante ; lorsque le malade parle, sa lèvre supérieure et sa joue se gonflent davantage à gauche et retombent par leur poids, de façon qu'il fume un peu la pipe. Cependant il peut gonfler ses joues en fermant la bouche, sans laisser échapper l'air ; mais alors encore le côté gauche est beaucoup plus proéminent. Lorsqu'il tire la langue, on la voit bien évidemment dirigée à gauche, non pas seulement en apparence par la déviation des traits en sens contraire, mais par un changement réel de direction.

Les muscles du côté droit de la face agissant seuls, entraînent les traits de leur côté, mais ils ne sont le siége d'aucune contracture.

Tandis que le côté gauche de la face est paralysé, les membres du même côté ont repris toute leur vigueur ; les mouvements y sont aussi aisés qu'avant l'accident. Il n'en n'est pas de même à droite ; de ce côté, le membre thoracique atrophié, comme on l'a vu, depuis longtemps a perdu le peu de force qu'il avait ; le membre inférieur, d'abord complètement paralysé, est encore très-faible. Aujourd'hui le malade peut marcher un peu quand il est soutenu par deux aides, mais il ne peut s'appuyer sur la jambe droite ; il la tire après lui plutôt qu'il ne s'en sert pour la marche.

Il y a donc paralysie du mouvement dans les muscles d'un côté de la face et dans ceux des membres du côté opposé, c'est-à-dire hémiplégie alterne.

En poussant plus loin mon examen, je constatai des troubles tout particuliers du côté de l'appareil musculaire des yeux. L'orbiculaire des paupières est tout à fait paralysé à gauche ; la paupière supérieure présente encore quelques mouvements dus à la contraction de son élévateur, mais elle ne peut s'abaisser sur le globe de l'œil; celui-ci, sans cesse exposé à l'air, présente une légère injection et est baigné de larmes qui s'accumulent au bord de la paupière inférieure ; même pendant le sommeil, les paupières restent écartées. Quant aux mouvements propres du globe de l'œil, ils sont intacts des deux côtés tant que le malade regarde en haut, en bas ou à droite ; quand il incline la tête d'un côté ou de l'autre, les globes oculaires exécutent, comme à l'état normal, un mouvement de rotation inverse dans l'orbite ; les pupilles se contractent à la lumière et se dilatent dans l'obscurité. Jusque-là, tout est donc normal ; *mais il n'en est pas de même lorsque le malade cherche à regarder à gauche. Alors qu'ils agissent ensemble ou chacun séparément, les yeux une fois parvenus au milieu de l'espace interpalpébral s'arrêtent sans pouvoir passer outre, et pour voir vers sa gauche le malade doit faire un mouvement de rotation de toute la tête.*

Mon examen pour constater un fait aussi peu ordinaire a été répété plusieurs fois, tantôt sur les deux yeux en même temps, tantôt sur chacun d'eux séparément, et toujours j'ai pu constater, ainsi que les personnes présentes, qu'il y avait *paralysie : — du muscle droit externe* (*abducteur de la pupille*) *à gauche,*

— du muscle droit interne (adducteur) à droite ; — les autres muscles moteurs du globe de l'œil étant intacts des deux côtés.

La vision s'exécute également bien des deux côtés, et il en est de même pour les autres organes de sens que j'examine chacun en particulier ; la sensibilité générale et spéciale paraît partout intacte. Le malade dit que pendant deux jours il n'a pu ni uriner, ni aller à la selle ; maintenant ces fonctions s'exécutent normalement, il n'y a ni arrêt ni incontinence.

Le malade dort, boit et mange bien.

26 juin. J'examine de nouveau ce malade et il me répète tout ce qu'il m'a déjà dit ; son état est à peu près le même; seulement l'amélioration a fait des progrès bien plus rapides du côté des membres que du côté de la face, il marche avec un seul aide et peut s'appuyer sur sa jambe. L'examen des yeux donne exactement les mêmes résultats que la première fois.

Le 29. L'amélioration du côté des membres a fait de nouveaux progrès ; il peut marcher sans aide, et il boite à peine ; la face et les yeux sont dans le même état (1).

Comme le fit remarquer M. Foville, quoique l'autopsie n'eût pas permis de vérifier l'exactitude du diagnostic, la paralysie faciale et la paralysie de la sixième paire du côté gauche, coïncidant avec la paralysie des membres à droite, indiquait suffisamment l'existence d'une lésion de l'étage supérieur de la protubérance.

Mais, ce que M. Foville fit surtout ressortir dans ses commentaires, c'est la valeur de son observation au point de vue de la physiologie des mouvements asso-

(1) M. Siredey (Bull. Soc. an., 1858, p. 406) a complété l'observation de M. Foville en annonçant que le malade s'était bien trouvé d'un traitement anti-syphilitique par l'iodure de potassium, institué parce qu'il présentait des cicatrices pouvant être attribuées à des ulcérations vénériennes. « Il y a donc lieu de se demander, dit-il, si l'altération organique qu'il porte dans le cerveau ne serait pas plutôt une tumeur de nature syphilitique qu'un caillot sanguin. »

ciés des yeux. Nous reviendrons sur cette importante partie de son mémoire au chapitre de physiologie pathologique.

A la fin de la même année 1858, *M. le professeur Gubler* (1) complétait, dans un nouveau mémoire fort remarquable, ses recherches sur les paralysies alternes. Envisageant l'alternance d'une façon plus générale, comme le titre l'indique : « Mémoire sur les paralysies alternes en général, et particulièrement sur l'hémiplégie alterne avec lésion de la protubérance, » il réservait le nom d'hémiplégie alterne à la paralysie de la face d'un côté, avec paralysie des membres de l'autre côté, et comprenait sous le nom de paralysies alternes les cas où certains nerfs crâniens sont paralysés d'un côté, la face et les membres l'étant de l'autre. M. Gubler fut naturellement conduit dans ce nouveau travail à étudier les déviations des yeux, que l'on rencontre dans les lésions de l'isthme de l'encéphale lorsque les nerfs moteurs de l'œil se trouvent intéressés. Malheureusement le savant professeur avait peu de faits de cet ordre à sa disposition, et les deux observations sur lesquelles il s'appuya étaient peu complètes au point de vue qui nous occupe. Néanmoins les réflexions qu'elles suggérèrent à M. Gubler nous sont précieuses, car nous y trouvons exposée d'une façon remarquable l'opinion que nous allons nous-même soutenir. Heureux de nous appuyer de son autorité, nous allons donner en entier le paragraphe relatif à la question.

(1) Ad. Gubler. Mémoire sur les paralysies alternes en général, et particulièrement sur l'hémiplégie alterne avec lésion de la protubérance (Gazette hebdomadaire, fin 1858 et commencement 1859).

La première des deux observations est de Forget, mais elle nous intéresse moins que la seconde, parce qu'il n'y est question que d'un strabisme interne, strabisme expliqué d'ailleurs à l'autopsie par une lésion qui portait sur le trajet du moteur oculaire externe.

Aussi est-ce la seconde qui a surtout attiré l'attention de M. Gubler et provoqué l'interprétation que nous allons citer.

Observation II.

Obs. par le Dr Kœchlin. — Tubercules du faisceau intermédiaire, hémiplégie faciale directe ; méningite tuberculeuse.

Garçon âgé de 3 ans, strabisme externe prononcé à droite ; pupilles égales, de diamètre moyen ; hémiplégie faciale gauche révélée par tous ses signes ; pas de déviation de la langue. Les quatre membres doués d'une mobilité et d'une sensibilité normales. Intelligence intacte. Convulsions générales, coma, mort.

A l'autopsie, on trouve les signes d'une méningite granuleuse avec un état congestif de la substance des hémisphères et le système veineux cérébral gorgé de sang. Une tumeur tuberculeuse du volume et de la forme d'une noisette fait saillie dans le quatrième ventricule, au niveau de l'angle gauche formé par la rencontre des pédoncules cérébelleux supérieur et inférieur. Ce tubercule coiffé d'une couche de substance nerveuse, rougeâtre et ramollie, empiète très-peu sur le faisceau intermédiaire gauche et sur le corps restiforme, de sorte que la protubérance et le bulbe sont respectés dans la plus grande partie de leur épaisseur.

« Avec l'auteur, dit M. Gubler, il faut reconnaître que cette hémiplégie faciale s'explique par la lésion des origines décussées du nerf de la septième paire gauche...

Mais il est une particularité difficile à expliquer dans cette observation. M. Kœchlin croit avec raison que le nerf moteur oculaire commun droit est trop loin de la lésion pour être intéressé. Il n'admet pas plus volontiers l'intervention du moteur oculaire externe, bien que la chose soit plus aisée à comprendre, car on peut supposer que le nerf de la sixième paire s'entre-croise plus bas que celui de la septième, et, par consequent, qu'une altération du mésocéphale peut compromettre à la fois le nerf facial décussé et le nerf abducteur avant son passage de l'autre côté de la ligne médiane. Les nouvelles vues exposées récemment par M. le Dr Foville fils conduiraient à une autre explication. Selon notre jeune confrère, les filets moteurs qui animent le droit externe d'un œil et le droit interne de l'œil opposé, lesquels sont des muscles congénères, émaneraient de la même source. Ces filets s'agenceraient entre eux à la manière des rênes à l'aide desquelles on gouverne deux chevaux attelés ensemble.

« Dans cette hypothèse, le nerf moteur oculaire commun renfermerait des filets ayant des origines distinctes; le faisceau appartenant au muscle droit interne ne représenterait qu'une portion d'un nerf destiné aux muscles qui font regarder à droite et à gauche, et serait complété par le nerf moteur oculaire externe du côté opposé. Ce faisceau du droit interne avant de s'accoler au moteur oculaire commun pourrait être suivi plus bas, de l'autre côté de la ligne médiane, jusqu'au voisinage des origines du nerf abducteur, son congénère. Plusieurs faits pathologiques, où l'on a rencontré simultanément un strabisme interne d'un côté et externe de l'autre, donnent déjà un certain degré de vraisemblance

à cette vue ingénieuse, et je me demande si ces cas assez peu rares, où les apoplectiques regardent toujours du même côté, ne pourraient rentrer dans cette catégorie. Quoi qu'il en soit, si l'idée de M. Foville était vraie, on comprendrait que les origines de la sixième paire gauche, très-rapprochées de celles du facial correspondant, fussent un peu compromises dans la lésion, et que les filets destinés au muscle droit interne de l'œil droit fussent spécialement intéressés, d'où la paralysie de ce muscle et le strabisme externe à droite. »

Aussi ne sommes-nous pas peu surpris de voir en 1868, dans son excellente thèse sur la « déviation conjuguée des yeux, » *M. Prévost* (1) discuter à peine l'opinion de MM. Foville et Gubler. Entraîné par la théorie qu'il propose (vertige cérébral, mouvement de manége), il rejette, à notre avis, bien facilement l'idée d'une paralysie ou d'une excitation d'un centre moteur. La discussion de son opinion et des faits sur lesquels il l'appuie trouvera mieux sa place au chapitre de physiologie pathologique. Mais nous pouvons dire dès maintenant que cet auteur aurait dû établir une distinction entre la déviation conjuguée persistante et la déviation conjuguée passagère. La déviation conjuguée passagère, celle qui accompagne les états aigus et ne va pas sans ictus et sans coma, celle qu'il a surtout décrite, est la seule à laquelle on puisse appliquer l'hypothèse qu'il a proposée. Quant à la forme persistante, celle qui dure plus ou moins longtemps encore après la disparition du coma, pour les maladies aiguës, ou celle tout à fait chronique et manifestement paralytique qui apparaît dans les

(1) J. L. Prévost. De la déviation conjuguée des yeux et de a rotation de la tête dans certains cas d'hémiplégie.

tumeurs à évolution lente, Prévost ne les a pour ainsi dire pas étudiées : il n'en relate que trois faits (groupe IX, observations sans nécropsies, page 73, *loc cit.*), dont le premier semble être un cas de tumeur pédonculaire, et les deux autres sont complexes et d'une interprétation difficile. Or, de ces trois malades les deux premiers n'avaient ni vertiges ni tournoiement en manége, la troisième seule semblait subir un entraînement rotatoire, mais elle était aveugle, et il est difficile de tirer quelques conclusions de l'histoire de sa maladie.

Toutefois, un point important ressort des recherches de Prévost, à savoir la valeur au point de vue du diagnostic du sens de la déviation des yeux. Il a démontré que quand la déviation se fait du côté opposé à la paralysie, que le malade regarde sa lésion, comme il dit encore, la lésion est dans les hémisphères ; que quand, au contraire, les yeux regardent du côté paralysé, la lésion siége dans le mésocéphale (1).

Au seul fait de lésion aiguë (ramollissement) de la protubérance que M. Prévost avait pu relater (car on

(1) M. O. Larcher dans sa monographie si complète sur la « pathologie de la protubérance annulaire (Th. Paris, 1868) » ne manque pas de consacrer un chapitre aux *troubles de l'appareil de la vision* et il y étudie le strabisme divergent et le strabisme convergent. Au premier il attache peu de valeur pour le diagnostic des lésions de la protubérance, parce qu'il le regarde comme le résultat d'une action sur la troisième paire qui appartient, à proprement parler aux pédoncules cérébraux. Quant au strabisme convergent, il le considère comme un signe plus important et plus fréquemment observé ; mais il ne peut citer que trois faits où ce symptôme ait été signalé : un fait de Gairdner et Haldane (*Arc. de médecine*, 5e série, 1861, t. XVIII, p. 229) où il s'agit d'une compression du nerf moteur oculo-externe par une tumeur, le fait de M. Foville fils dont il accepte la manière de voir, et enfin, un cas de Seux fils où il s'agit d'un noyau tuberculeux ayant

sait que ces faits sont très-rares), *M. Desnos* en ajouta un nouveau en 1873, et présenta à la Société médicale des hôpitaux, à l'appui de son observation, la pièce fort intéressante dont nous reproduisons le dessin.

Observation III.

Bulletin de la Soc. médicale des hôpitaux de Paris, 1873, t. X, 2e série, p. 87.

Paralysie des membres du côté droit, paralysie faciale à droite. Rotation de la tête à droite. Déviation conjuguée des yeux à droite. (Paralysie du moteur oculaire-externe gauche, inaction conjuguée du muscle droit interne de l'œil droit.) Autopsie : hémorrhagie dans l'étage moyen du lobe gauche de la protubérance (région du noyau de la sixième paire).

Hémorrhagie de la protubérance annulaire ; rotation de la tête et déviation conjuguée des yeux du côté opposé à la lésion. Importance du sens de la rotation de la tête et de la déviation des yeux pour le diagnostic topographique des altérations de l'encéphale, par M. Desnos, médecin de l'hôpital de la Pitié.

Messieurs, la pièce anatomique que je vais avoir l'honneur de présenter à la Société est relative à un cas d'hémorrhagie de

déterminé une déviation conjuguée. Voici cette obs. contenue dans un mémoire intitulé : *Quelques considérations pouvant servir à l'étude des maladies de la protubévance annulaire. Mémoire par Seux fils, inséré dans l'Union médicale de la Provence.* Marseille, 1866.

Le malade, en résumé, a présenté à un moment donné assez près du début des accidents et bien longtemps avant sa mort, du strabisme et de la diplopie. De plus, un mouvement nystagmique des globes oculaires symétrique et semblable pour les deux yeux consistant en des mouvements continuels d'élévation des globes oculaires.

Plus tard, le strabisme et la diplopie disparurent mais le nystagmus persista. On observa en outre une lenteur considérable du pouls, puis paralysie alterne, vomissements, etc.

A l'autopsie on trouva : une tumeur dans l'épaisseur de la protubérance ; une autre tumeur beaucoup plus petite située dans le quatrème ventricule. Ramollissement en divers points. (En somme obs. très-incomplète.)

la protubérance annulaire. Plusieurs raisons m'ont engagé à vous faire cette communication. D'abord, c'est que les hémor-

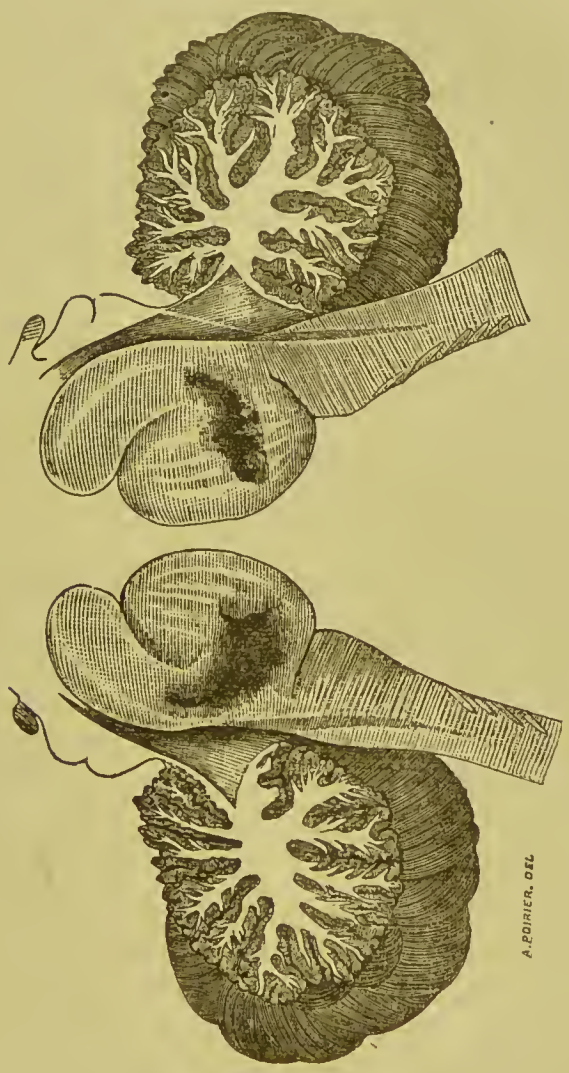

FIG. 1.

Bulbe et protubérance de l'observation de M. Desnos (1).

rhagies de la protubérance, sans constituer un fait absolument insolite, sont cependant loin d'être fréquentes ; elles seraient

(1) Nous remercions M. Asselin qui a bien voulu nous prêter le bois de cette figure (extraite du *Bulletin de la Société médicale des hôpitaux*).

mêmes rares si on s'en rapportait à certaines statistiques, à celle de M. Andral, par exemple, qui sur 386 cas d'hémorrhagie de l'encéphale, n'en a relevé que 9 ayant pour siége le mésocéphale. Les faits exceptionnels méritent toujours d'être étudiés.

De plus, l'observation que je mets sous vos yeux s'est passée dans des conditions spéciales qui me semblent la rendre particulièrement digne d'intérêt. Ces conditions ont trait à des phénomènes négatifs de l'observation, aussi bien qu'à quelques symptômes positifs.

Les phénomènes négatifs sont relatifs à l'absence d'hémiplégie alterne, de dyspnée et d'albuminurie.

L'hémiplégie alterne, c'est-à-dire la paralysie de la face d'un côté, coïncidant avec la paralysie des membres du côté opposé, décrite par M. Gubler, a pour condition pathogénique une lésion de la protubérance, mais elle n'est pas une conséquence fatale de celle ci. Chez le sujet de cette observation, élle a complètement fait défaut.

La dyspnée a été notée comme symptôme important des hémorrhagies de la protubérance.

L'albuminurie, comme la glycosurie, ont également été rencontrées, quoique très-exceptionnellement, dans les lésions du mésocéphale ; dyspnée et albuminurie peuvent même coexister. La Société se souvient peut-être qu'il y a quelques années (1869), j'ai eu l'honneur de lui présenter une note sur un individu qui mourut au milieu de symptômes qui rappelaient ceux d'un violent accès d'asthme, en même temps que son urine contenait de grandes quantités d'albumine, si bien que je pus croire à un cas d'urémie à forme dyspnéique.

L'autopsie fit voir que les reins de cet homme étaient dans un état d'intégrité parfaite, tandis qu'il existait un foyer hémorrhagique du volume d une noisette dans les couches qui forment la moitié supérieure de la protubérance annulaire. Il contenait, outre du sang liquide, un petit caillot noirâtre, s'étant fait jour par une fissure sur le plancher du quatrième ventricule.

Chez la malade d'aujourd'hui, il n'existait aucune dyspnée ; la respiration chez elle s'est toujours librement effectuée. Elle ne présentait pas non plus d'albuminurie, ainsi que le démontra l'analyse de l'urine extraite de la vessie à l'aide de la sonde

le jour de la première visite. Cette différence dans les deux observations doit tenir à la différence dans la localisation des lésions ; à ce que dans la dernière observation les parties centrales du bulbe avaient été à peu près complètement épargnées ; et à ce que ce point très-limité de plancher du quatrième ventricule que M. Claude Bernard devait atteindre dans ses vivisections pour provoquer l'albuminurie, n'avait pas été lacéré, ainsi que l'a montré l'autopsie.

Mais cette observation a présenté un symptôme positif sur lequel je désire surtout fixer l'attention de la Société, parce qu'il me semble avoir une importance considérable, au point de vue du diagnostic topographique de la lésion.

Vous savez qu'en un certain nombre d'altérations de l'encéphale (hémorrhagies ou ramollissements), on observe, en même temps qu'une hémiplégie, une rotation de la tête telle, que le menton tourné vers une épaule est maintenu en permanence dans cette position dont l'anomalie est plus ou moins accusée, et qui s'accompagne de raideur de certains groupes des muscles du cou ; en même temps l'angle optique est dévié dans le même sens que le menton, de telle sorte que si le menton est tourné vers l'épaule droite, l'œil droit regarde en dehors, et l'iris de l'œil gauche gagne l'angle interne de l'ouverture palpébrale du même côté. Ces deux phénomènes, déviation de la tête et de l'angle optique, qui se rencontrent presque toujours l'un avec l'autre, ont été étudiés sous le nom de *rotation de la tête et déviation conjuguée des yeux*. Ils se produisent par rapport à l'hémiplégie, et conséquemment par rapport à la lésion, dans un sens qui peut varier. Tantôt, et c'est le cas le plus fréquent, la rotation de la tête et la déviation conjuguée des yeux ont lieu du côté opposé à l'hémiplégie et par conséquent du même côté que la lésion. D'autres fois, et beaucoup plus rarement, rotation de la tête et déviation conjuguée se font du même côté que l'hémiplégie, c'est-à-dire du côté opposé à la lésion. Quelle est la raison de ces différences ? C'est à la physiologie expérimentale et à l'anatomie pathologique que nous allons demander la clef de ce problème clinique ; j'espère qu'elles nous la livreront.

Prenant pour point de départ un rapprochement qui a été l'objet d'attaques qui ne me paraissent pas fondées sur des rai-

sons suffisamment péremptoires, M. J.-L. Prévost a assimilé la rotation de la tête et la déviation conjuguée des yeux au mouvement de manége, et à la tendance à la rotation sur l'axe qu'on observe chez les animaux en blessant certaines parties de l'encéphale. Or, il a montré que lorsqu'on inflige un traumatisme à un point quelconque des hémisphères cérébraux ou du noyau opto-strié, on détermine chez l'animal en expérience un mouvement de manége et de rotation sur l'axe du côté opposé à l'hémiplégie, et partant du même côté que la lésion. Au contraire, lorsqu'on blesse un point de l'isthme de l'encéphale (cervelet, protubérance, pédoncules), le mouvement de rotation sur l'axe et le mouvement de manége se font souvent du côté opposé à la lésion.

Il en conclut que chez l'homme, lorsque la rotation et la déviation conjuguée des yeux ont lieu du côté opposé à l'hémiplégie, il doit exister une altération des hémisphères cérébraux. Que si, au contraire, celle-ci a pour siége l'isthme de l'encéphale, la rotation de la tête et la déviation conjuguée ont lieu du côté opposé à la lésion. Les observations de la première espèce sont loin d'être rares, et elles montrent en effet la lésion siégeant du même côté que la rotation. Les observations de la première espèce sont loin d'être rares, et elles montrent, en effet, la lésion siégeant du même côté que la rotation. Celles de la seconde catégorie sont beaucoup moins communes. M. Prévost en a réuni trois exemples (1). L'autopsie a montré que différentes parties de l'isthme de l'encéphale (protubérance et cervelet) présentaient leurs altérations du côté opposé à la rotation de la tête. L'histoire de la malade, dont le cadavre nous a fourni cette pièce anatomique, vient s'ajouter à ces trois observations. En effet, le jour où nous l'examinâmes pour la première fois, elle racontait que la veille elle avait été prise d'une perte subite de connaissance, et que lorsqu'elle était revenue à elle

(1) De ces trois observations il n'y en a qu'une qui soit relative à une lésion de la protubérance et il s'agit d'un cas de ramollissement, les deux autres ont trait l'une à l'hémorrhagie d'un lobe cérébelleux, l'autre à une hémorrhagie d'un pédoncule du cervelet.

au bout de quelques heures, elle était paralysée. Nous constatations, en effet, une paralysie complète du mouvement dans les membres supérieur et inférieur du côté droit, ainsi qu'une paralysie de la face dans le même sens. En outre, la tête, légèrement inclinée sur l'épaule droite, était déviée de telle façon que le menton regardait vers l'èpaule du même côté, les yeux étaient également déviés, l'œil droit regardant en dehors et l'œil gauche en dedans. Il était difficile de redresser la tête qui reprenait, aussitôt qu'on l'abandonnait à elle-même. sa position première, et la volonté de la malade était impuissante à donner à son angle optique la direction normale. Il y avait, en un mot, rotation de la tête et déviation conjuguée des yeux, du même côté que l'hémiplégie. La sensibilité était émoussée dans ses divers modes dans les parties frappées d'akinésie.

Les autres fonctions s'exécutaient normalement; l'intelligence n'était pas abolie. Cette femme vécut ainsi pendant quinze jours sans aggravation de son état cérébral, marche assez insolite dans les cas de lésions du mésocéphale qui, bien qu'elles puissent permettre une assez longue survie et même se terminer par la guérison, ont en général une issue rapidement fatale. Au bout de ce temps, elle fut très-rapidement tuée par une hémorrhagie formidable du rein droit.

A L'AUTOPSIE, outre une dégénérescence athéromateuse généralisée du système artériel de l'encéphale, dégénérescence dont vous pouvez voir un spécimen sur cette artère basilaire, nous trouvâmes une hémorrhagie de la protubérance annulaire que je mets sous vos yeux, après conservation dans l'alcool. L'action de ce liquide a beaucoup rétréci ce foyer qui contenait du sang présentant l'aspect de la gelée de groseille et avait le volume d'une noisette.

Il occupait le lobe gauche en envoyant vers la ligne médiane et le lobe droit à quelques millimètres au-dessous du plancher du quatrième ventricule, une légère fusée, ainsi que vous pouvez le voir sur cette coupe. Mais la quantité de sang épanchée dans ces deux derniers points (ligne médiane et lobe droit) était si peu considérable que la lèsion peut être considérée comme occupant exclusivement le lobe gauche.

Si les faits de cette nature se multipliaient, ils prendraient

un grand intérêt au point de vue de la localisation de la lésion. Mais déjà ceux qu'a réunis M. Prévost, et le mien, me paraissent permettre d'établir que, lorsque la rotation de la tête et la déviation conjuguée ont lieu du côté opposé à la paralysie, il s'agit d'une lésion d'hémisphères. Que si, au contraire, elles se produisent du même côté que l'hémiplégie, elles indiquent une lésion d'une partie constituante de l'isthme encéphalique.

Cette déduction diagnostique n'est pas sans portée, au point de vue du pronostic; car, d'une manière générale, les altérations de l'isthme de l'encéphale, celles de la protubérance surtout, ont une marche beaucoup plus rapide, une terminaison plus souvent funeste que celles des hémisphères.

L'observation de M. Desnos provoqua à la Société medicale des hôpitaux une discussion dans laquelle M. Gubler rappela la théorie de M. Foville et celle que lui-même avait émise en 1859. Puis M. Luys, montra à la Société des planches représentant les origines de la sixième paire et fit voir que les lésions observées par M. Desnos, portaient précisément sur le noyau du moteur oculaire externe. M. Féréol à l'occasion de cette communication demanda quelques explications à M. Luys, sur les relations anatomiques des noyaux des sixième et troisième paires crâniennes, et posa très-nettement au point de vue de ces rapports la question que soulevait l'interprétation, proposée par Foville, pour expliquer la déviation conjuguée des yeux. Y a-t-il entre-croisement sur la ligne médiane des racines de la sixième paire ? Y a-t-il des fibres de communication entre le noyau d'origine de la sixième paire et le noyau d'origine de la troisième paire?

Mais *M. Féréol* fit plus, il signala, à propos d'un malade qu'il avait précisément en observation à ce moment dans son service, une nouvelle particularité que pouvait présenter la déviation oculaire étudiée par Foville.

Le malade de M. Féréol présentait une déviation conjuguée à droite ; par conséquent il y avait paralysie du muscle droit externe gauche et paralysie du muscle droit interne droit, mais la paralysie du muscle droit interne n'était pas constante ; elle existait ou disparaissait selon le muscle avec lequel elle se contractait, elle existait lorsque le droit interne droit agissait avec le muscle droit externe gauche, disparaissait lorsqu'on faisait agir les deux droits internes ensemble. Enfin M. Féréol déclara se rattacher à l'opinion de Foville et annonça par conséquent publiquement le diagnostic anatomique qu'il portait. Mais voici le texte même de cette communication.

« En lisant le mémoire de M. Foville, dit-il, on voit que l'auteur a eu pour but l'interprétation d'un fait clinique, dans lequel il constatait une hémiplégie alternant entre les membres du côté droit, et le moteur oculaire externe de l'œil gauche ; et en même temps il constatait que le muscle droit interne de l'œil droit restait associé dans la paralysie avec le muscle droit externe de l'œil gauche. C'est pour expliquer cette synergie, dans la paralysie aussi bien que dans l'action entre les deux muscles antagonistes des deux yeux, que M. Foville imaginait son explication ingénieuse et sa comparaison devenue célèbre. Cette explication, appuyée du reste anatomiquement sur les descriptions faites par M. Vulpian, des origines réelles du moteur commun, manquent de la vérification nécroptique dans l'observation de M. Foville, car le sujet a guéri.

« J'observe en ce moment moi-même, à la maison de santé, un malade qui est presque absolument identique à celui de M. Foville ; c'est un jeune homme de 25 ans, à la fois syphilitique et tuberculeux, mais plus tuber-

culeux aujourd'hui que syphilitique. Il a eu une hémiplégie incomplète à droite, un peu d'hébétude et des vomissements, et il a en même temps une paralysie de la sixième paire gauche. Lorsqu'on ordonne au malade de suivre des yeux, à trois pieds de distance environ, le mouvement du doigt ou d'une bougie qu'on promène horizontalement devant lui, on voit la pupille gauche, d'abord tournée vers l'angle interne de l'orbite, se diriger vere la ligne médiane et s'y arrêter sans pouvoir gagner l'angle externe.

« L'œil droit suit exactement le même mouvement, et s'arrête à la position médiane sans pouvoir gagner l'angle nasal ; le muscle droit interne de cet œil refuse le service et reste associé au muscle droit externe dans sa paralysie. Mais chose plus singulière : si l'on couvre l'œil gauche et que l'on recommence l'expérience avec l'œil droit seul, cet œil, débarrassé de la synergie de l'œil gauche, fait alors le mouvement complet ; le muscle droit interne entre en action, et la pupille de l'œil droit gagne l'angle interne de l'orbite. Seulement, il est juste d'ajouter que si l'on répète plusieurs fois de suite l'expérience, le mouvement s'exécute moins bien, et finit même par ne plus s'exécuter ; le muscle droit interne de l'œil cesse à nouveau de fonctionner et la pupille ne dépasse plus la position médiane.

« Ce fait comme celui de M. Foville semble indiquer que le muscle droit interne a une double source d'innervation ; quand il agit synergiquement avec le muscle droit externe de l'œil opposé, il puiserait son excitation motrice dans la sixième paire ; quand il agit indépendamment de toute synergie avec le muscle droit externe de l'œil opposé, il recevrait de la troisième paire son excitation.

« Cette explication, pour être tout à fait certaine, demande la vérification anatomique et anatomo-pathologique. Je serais, en attendant cette dernière, très-heureux si M. Luys pouvait nous dire qu'il a, en effet, constaté l'existence de fibres communicantes qui mettraient les deux nerfs de la troisième et de la sixième paire en concordance d'action pour l'exécution des mouvements antagonistes des muscles de l'œil dans la vision simple. »

M. Luys répondit que dans l'état actuel de la science on ne pouvait donner une solution positive aux questions de M. Féréol. Pour lui l'entre-croisement existe d'une façon générale dans toute la hauteur de la moelle, et par conséquent entre les deux noyaux des deux moteurs oculaires externes, quant à la communication entre les noyaux de la sixième et de la troisième paire, il la considère comme vraisemblable mais, il ne l'a pas constatée.

A la séance suivante, M. Féréol venait lire l'observation complète de son malade.

Observation IV.

Bull. Soc. méd. des hôp. 28 mars 1873 (1).

Phthisie pulmonaire. Hémiplégie alterne incomplète; paralysie de la sixième paire gauche ; inaction conjuguée du muscle droit interne de l'œil droit; tubercule confluent de la protubérance annulaire (2).

Paul D..., âgé de 26 ans, entre à la maison municipale de Santé, le 5 février 1873, atteint d'une tuberculose pulmonaire

(1) F. Féréol. Note sur *Une paralysie de la sixième paire gauche avec inaction conjuguée du muscle droit interne de l'œil droit*, etc.

(2) La pièce a été présentée à la Soc. anat. à la séance du 21 mars 1873, par M. Cauchois, interne du service.

très-avancée. Pas d'antécédents héréditaires manifestes chez les père et mère ; et cependant, deux sœurs sont déjà mortes de la poitrine. Syphilis en 1869, traitée par le mercure et l'iodure de potassium. Le malade toussait déjà auparavant ; cependant, il a été mobilisé sous Paris pendant le siége de 1870 1871.

En 1872, à Pau, où il était allé passer l'hiver, il est pris d'hémiplégie du côté droit, sans ictus apoplectique ; en quelques jours, il lui devint impossible de se tenir debout, ni de se servir de sa main droite ; il avait des douleurs de tête très-violentes revenant par accès, et des vomissements bilieux.

A son entrée à la maison de Santé, les mêmes phénomènes persistent avec un peu d'amendement ; les vomissements sont rares et disparaissent même bientôt ; le malade peut se tenir debout et marcher tant bien que mal en étant très-soutenu ; il ne semble pas qu'il y ait d'impulsion ni de tendance au mouvement de manége ; couché, il exécute les mouvements qui lui sont commandés, même les yeux fermés, et conserve la notion de position ; mais la force musculaire est très-diminuée, à droite surtout; le malade ne peut manger seul ; les diverses sensibilités sont amoindries à droite, non supprimées. L'intelligence est nette et la mémoire conservée, la parole très-claire.

Peu de jours après son entrée, nous nous apercevons que l'œil gauche n'est pas libre dans ses mouvements ; il reste habituellement dans la position moyenne, sans être notablement dévié ; mais, si le mouvement d'adduction de la pupille vers l'angle palpébral interne s'exécute bien, il n'en n'est pas de même du mouvement contraire. Il est facile de s'assurer du fait en ordonnant au malade de suivre des yeux, sans tourner la tête, une bougie qu'on promène transversalement devant lui, on constate alors que l'œil gauche s'arrête et refuse de suivre le mouvement qui l'amènerait dans l'angle palpébral externe. Mais en même temps, on remarque que l œil droit s'arrête aussi dans la position moyenne et refuse de suivre le mouvement qui l'amènerait dans l'angle interne. Les muscles droit externe de l'œil gauche et droit interne de l'œil droit restent donc, dans ce cas, associés dans la paralysie, comme ils le sont à l'état normal dans l'action. Mais, ce qui est plus particulier, c'est que, si l on couvre l'œil gauche, et qu'on recommence l'expérience, alors l'œil droit exé-

cute son mouvement d'adduction qui l'amène dans l'angle palpébral interne. De plus, si l'œil gauche restant à découvert, on commande au malade de regarder le bout de son nez, le double mouvement d'adduction des deux pupilles se fait bien ; les deux muscles droits internes se contractent ensemble.

M. le Dr Galezowski, sur ma demande, a bien voulu venir examiner le malade, et il a pu constater toutes ces particularités ; il a en outre vérifié, à l'aide d'un verre colorié, que le malade avait la perception de deux images. A l'ophthalmoscope, les rétines n'ont rien présenté de bien important, si ce n'est des dilatations variqueuses manifestes dans les veines de l'œil gauche.

Du reste, les mouvements de l'iris étaient conservés à gauche comme à droite.

Ces expériences ont été renouvelées plusieurs fois pendant le séjour du malade, toujours avec les mêmes résultats.

Dans les derniers jours de sa vie, D... accusait un engourdissement et une lourdeur qui gagnaient le côté droit, le bras principalement ; il y avait un peu de somnolence et de demi-stupeur, mais pas de vomissements ; la céphalée persistait avec exacerbations paroxystiques très-vives.

Les urines, examinées à l'entrée du malade, ne contenaient ni albumine ni sucre.

La mort survint le 20 mars, par affaiblissement progressif, suppression des crachats et un peu de diarrhée.

Autopsie le 21 mars 1873.

Infiltration tuberculeuse aux deux sommets ; mélange de granulations et de pneumonie caséuse, avec cavernes, adhérences pleurales, principalement à droite.

Rien au péritoine ni au foie.

Injection arborisée dans l'intestin grêle, sans ulcérations.

Encéphale. — Les méninges sont saines et ne présentent aucune trace d'épaississement ni de granulations, même au niveau des scissures sylviennes. Les nerfs de la sixième et de la troisième paire à leur émergence paraissent absolument sains.

Par une section médiane de la protubérance, on découvre une tumeur jaunâtre, grosse comme une cerise, d'une consistance ferme, d'un blanc jaunâtre à la coupe, dépourvue complètement

de vascularisation et de suc, et absolument comparable à ce qui a été décrit dans les os sous la dénomination de tubercule confluent. Ce tubercule, situé dans l'étage supérieur de la protubérance, près du point de jonction de la protubérance et du bulbe, repousse en haut et en arrière le plancher du quatrième ventricule ; la section pratiquée sur la ligne médiane le divise de manière à laisser sur la gauche les quatre cinquièmes de sa masse, dont un cinquième seulement environ empiète sur la moitié droite de la protubérance. Tout autour, la substance nerveuse est manifestement injectée ; le réseau vasculaire y forme des anses très-nettement dessinées et qui s'étendent jusque sur la partie supérieure du bulbe et sur le plancher du quatrième ventricule.

Dans l'observation fort intéressante publiée en 1876, dans les Archives de physiologie, par *M. Hallopeau*, nous trouvons également relatée la déviation qui nous occupe.

Observation V.

Hémiplégie alterne (1) (face paralysée à gauche, membres à droite). Paralysie de la sixième paire gauche; inaction conjuguée du muscle droit interne de l'œil droit. Autopsie. Endocardite végétante, rétrécissement mitral, embolie dans la vertébrale gauche ; thrombose secondaire du tronc basilaire, ramollissement de la protubérance intéressant le noyau facial abducteur du côté gauche.

La nommée V. M... entre le 3 juin 1876 à l'hôpital Lariboisière, dans le service de M. Millard, salle Sainte-Joséphine, n° 24. Elle est âgée de 36 ans. Elle a eu huit enfants dont le dernier est âgé de 2 ans. Elle est encore actuellement enceinte de huit mois. Sa santé a été antérieurement troublée à plusieurs reprises par des accès de coliques hépatiques. Elle est amenée

(1) Note sur un fait de thrombose basilaire par M. H. Hallopeau. Archives de phys. normale et path. B. Séq., Charc. et Vulp., 2e série, t. III, année 1876.

cette fois à l'hôpital par une affection cardiaque dont on peut rapporter la cause, avec vraisemblance, à l'une de ses nombreuses grossesses. Son état s'est aggravé depuis quinze jours; sa respiration est gênée ; elle a expectoré des crachats teintés de sang ; on entend dans la poitrine des râles nombreux qui indiquent l'existence d'une congestion pulmonaire accompagnée de bronchite; les jambes sont enflées ; les urines renferment une quantité considérable d'albumine. L'auscultation du cœur fait entendre dans la région de la pointe un bruit de souffle cardiaque nettement accentué.

Le 3 juin. Au soir, la malade se plaint d'une violente céphalalgie.

Le 4. A la visite, M. Millard constate l'existence d'une paralysie du côté gauche de la face, elle est très-incomplète, mais elle s'étend à toute la sphère de distribution du nerf facial ; on note particulièrement que l'orbiculaire des paupières et le frontal sont intéressés.

Il existe en même temps des troubles oculo-moteurs ; l'œil gauche ne peut être porté dans l'abduction ; le moteur oculaire externe de ce côté est donc paralysé. On remarque en outre que l'adduction de l'œil droit ne peut se faire complètement.

La sensibilité paraît exagérée dans la moitié paralysée de la face. La motilité est affaiblie dans le membre supérieur droit ; cette parésie s'accompagne d'une sensation d'engourdissement. La malade peut marcher, mais dès qu'elle est debout elle se sent étourdie, elle éprouve une sensation de vertige et se hâte de regagner son lit.

Le lendemain, la paralysie du côté gauche est plus complète, l'hémiplégie droite s'est étendue au membre inférieur.

Le syndrome connu sous le nom d'hémiplégie alterne se trouve donc ainsi nettement caractérisé, d'un côté par la paralysie des membres droits ; or la signification de ce syndrome est précise : les recherches de M. Millard (Bull. de la Soc. anatomique, 1856) et celles de M. Gubler ont positivement établi qu'il ne peut être produit que par une lésion de la protubérance; les altérations qui siégent au-dessous de cette partie laissent intacte la motilité de la face; celles qui siégent au-dessus donnent lieu à une paralysie faciale qui est croisée comme

celle des membres et occupe par conséquent le même côté du corps ; dans la protubérance, au contraire, une même lésion peut atteindre simultanément le nerf facial avant son entre-croisement et le prolongement des faisceaux déjà entre-croisés des pyramides, et paralyser ainsi la moitié correspondante de la face en même temps que les membres du côté opposé. Une circonstance permet chez notre malade de déterminer avec plus de précision encore le siége de la lésion, c'est la paralysie du moteur oculaire externe du côté gauche ; on sait que ce nerf prend origine dans un noyau qui lui est commun avec le facial supérieur et qui est généralement désigné aujourd'hui sous le nom de facial abducteur; ce noyau est situé sous le plancher du quatrième ventricule, sur le côté de la ligne médiane, un peu en avant de la ligne transversale qui réunit les angles latéraux du losange ; il correspond assez exactement au bord inférieur de la protubérance et empiète sur la portion bulbaire du plancher. La coexistence d'une paralysie du moteur oculaire externe et d'une paralysie faciale nous indique que la lésion intéresse ce noyau ou les filets radiculaires qui en émanent (1).

Quant à la nature de cette lésion, l'absence des symptômes qui annoncent d'habitude le développement d'une tumeur intra-crânienne et la rapidité du début permettent de supposer qu'il s'agit d'un foyer, probablement nécrobiotique ; la marche graduellement progressive de la paralysie et son extension au bout de vingt-quatre heures à des parties qui avaient d'abord été épargnées sont en faveur d'une oblitération vasculaire qui s'étendrait de proche en proche à de nouveaux rameaux ; un autre fait milite dans le sens d'une thrombose d'origine embolique, c'est l'existence de l'affection cardiaque. La présence dans les urines d'une quantité considérable d'albumine, permet de supposer que des lésions de même nature se sont produites dans les

(1) On peut, en comparant cette observation à celle de M. Petel (p. 57, obs. IX), comprendre que la paralysie de l'abducteur coïncidant avec une paralysie faciale ne suffisait pas pour faire admettre une lésion du noyau facial abducteur Ce qui, dans ce cas, permettait, à notre avis, d'être affirmatif c'était la déviation conjuguée de l'œil sain.

reins ; on pourrait se demander, il est vrai, si l'albuminurie ne serait pas consécutive à la lésion du quatrième ventricule ; mais cette supposition n'est pas soutenable, car ce symptôme a été constaté avant l'apparition des phénomènes paralytiques. Nous arrivons ainsi à formuler le diagnostic suivant : Endocardite mitrale, d'origine probablement puerpérale, et produisant un rétrécissement de l'orifice ; paralysie alterne provoquée par un infarctus protubérantiel, qui intéresse le noyau facial-abducteur ou siége dans son voisinage.

6 juin. *L'œil gauche est toujours dans le strabisme interne; on remarque qu'il ne peut être porté dans l'adduction forcée; les mouvements d'adduction de l'œil droit sont également moins étendus qu'à l'état physiologique.*

Le 7. La dyspnée augmente ; la température s'élève le soir à 38°,8.

Le 8. La paralysie s'étend au membre inférieur gauche, elle y est même maintenant plus prononcée que dans le membre inférieur droit. L'état général s'aggrave. La malade ne peut rester dans le décubitus dorsal, elle est constamment assise sur son lit, en proie à une dypsnée qui, par instants, s'exaspère sous forme d'accès.

Le 12. Les crises de suffocation se sont renouvelées à plusieurs reprises les jours précédents, la dyspnée est toujours intense ; l'état des membres et de la face reste le même ; on note seulement que les mouvements des yeux sont plus libres et que la paralysie du droit externe du côté gauche reste seule nettement accentuée.

La malade succombe le 13 juin aux progrès de l'asphyxie.

Autopsie. — En examinant le cœur, on y trouve les lésions d'une endocardite végétante de date ancienne, elle est limitée à la mitrale ; les végétations sont implantées sur les faces supérieures des valves ; elles sont très-nombreuses et de dimensions très-diverses ; la plus volumineuse atteint le volume d'une petite amande ; elle se détache de la valve droite à la manière d'un polype et forme une sorte d'opercule qui obture en grande partie l'orifice ; celui-ci est d'ailleurs considérablement rétréci, car il admet à peine l'extrémité du petit doigt ; certaines de ces végétations sont assez molles, et l'on conçoit aisément qu'il ait pu s'en détacher des fragments.

Les poumons sont fortement congestionnés ; les plèvres contiennent chacune plus d'un litre de sérosité. Les reins et la rate sont le siége d'infarctus multiples dont plusieurs présentent des dimensions considérables; ils sont d'âge très-divers; il en est de tout récents ; les infarctus rénaux expliquent l'albuminurie qui a été constatée à plusieurs reprises ; les infarctus spléniques peuvent rendre compte des douleurs abdominales très-vives que la malade a accusées dans les derniers temps. C'est dans les centres nerveux que se trouvent les lésions les plus intéressantes. En examinant le plancher du quatrième ventricule, on voit, à gauche du sillon médian, au niveau de l'éminence teres, une ecchymose qui paraît sous-jacente à l'épendyme, et mesure environ deux millimètres de diamètre ; une coupe transversale, pratiquée dans ce point, dénote l'existence d'un foyer de ramollissement qui occupe exactement la région où l'on trouve normalement le noyau facial-abducteur ; il paraît, à l'œil nu, régulièrement arrondi et mesure environ cinq millimètres de diamètre ; sa coloration, d'un gris rose et légèrement violacé, diffère notablement de celle que présentent les parties voisines ; la consistance du tissu malade est amoindrie, mais il n'y a pas de diffluence. Sur des coupes pratiquées à quelques millimètres au-dessus et au-dessous, il n'y a plus d'altération appréciable.

Les autres parties de l'encéphale ont été examinées et ont paru parfaitement saines; on a noté seulement une vive injection de la pie-mère.

Le siége et la nature de la lésion protubérantielle étant reconnus, il restait à établir qu'elle en avait été la cause déterminante ; nul doute que ce ne fût une oblitération artérielle, mais il fallait trouver le vaisseau oblitéré ; cette recherche n'a pas présenté de sérieuses difficultés. En examinant la partie antérieure du bulbe, nous avons constaté tout d'abord que la cérébelleuse inférieure et postérieure du côté gauche paraissait transformée en un cordon fibreux et était complètement obstruée ; il en était de même d'une artériole qui se détachait de sa face supérieure au niveau de son origine, s'enfonçait un peu à gauche du sillon médian dans le mésocéphale, sur la limite du bulbe et de la protubérance, et représentait une des artères

médianes, probablement celle qui se distribuait au noyau facial-abducteur. Il nous a été impossible, en raison de sa ténuité, de la suivre jusqu'au foyer de ramollissement, mais il nous a paru à peu près certain, d'après sa direction, qu'elle devait y aboutir. Le tronc basilaire renfermait lui-même un caillot ancien au niveau de son origine ; ce caillot était granuleux, jaunâtre, friable, de consistance et d'aspect caséeux, il n'obturait qu'incomplètement la lumière du vaisseau ; il adhérait intimement à la partie supérieure de sa paroi, sur une surface peu étendue ; l'oblitération était complétée par un coagulum mou et noirâtre dont la formation ne devait pas remonter plus loin que l'agonie.

En ouvrant les vertébrales, nous avons reconnu que celle du côté gauche était également oblitérée dans sa partie terminale par un caillot semblable à celui que nous venons de décrire. Nous avons pensé dès lors que ces lésions avaient dû se produire successivement dans l'ordre suivant : oblitération de l'extrémité de la vertébrale gauche par un embolus venu du cœur, saillie du caillot de la vertébrale dans le tronc basilaire, formation à ce niveau d'un caillot secondaire, oblitération incomplète du tronc basilaire à son extrémité inférieure, prolongation du caillot dans la cérébelleuse inférieure et postérieure du côté correspondant et dans l'artère médiane qui se distribue au noyau facial; anémie de la protubérance, ramollissement du noyau facial-abducteur.

Parmi les réflexions que cette observation suggéra à son auteur, je ne releverai que les quelques lignes qui ont trait à la paralysie conjuguée des yeux. « Il est plus difficile, dit M. Hallopeau, de comprendre pourquoi le malade se trouvait dans l'impossibilité de porter l'œil droit dans l'adduction, car le foyer était très-éloigné du moteur oculaire commun et de son noyau d'origine, qui se trouve au niveau des tubercules quadrijumeaux, dans le voisinage de l'aqueduc de Sylvius. Cette paralysie de l'adducteur oculaire droit, par le fait d'une lésion limitée à la partie inférieure gauche de la protubérance, semble

indiquer que conformément à une hypothèse émise autrefois par M. A. Foville, le filet nerveux qui l'anime est en connexion avec la moitié opposée de la protubérance et particulièrement avec le noyau facial abducteur; on peut s'expliquer ainsi la synergie qui existe normalement entre les mouvements d'adduction et d'abduction des yeux. »

L'année dernière, par une heureux hasard, M. Féréol, pendant que nous avions l'honneur d'être son interne, observait à Lariboisière un nouveau malade absolument semblable au premier. Les symptômes oculaires étaient identiques : il y avait une paralysie du moteur oculaire externe, et le droit interne de l'œil sain, paralysé dans la vision binoculaire à distance, recouvrait sa contractilité dans la vision binoculaire des objets rapprochés et dans la vision monoculaire. Seulement, au point de vue de la valeur du symptôme, le diagnostic présentait un intérêt bien plus considérable; car, en dehors des quelques troubles généraux d'une lésion cérébrale, vertiges, vomissement, c'était le seul signe physique, la seule paralysie observée. Néanmoins mon maître, sûr de la valeur de cette déviation conjugée, n'hésita pas à affirmer de la façon la plus précise et la plus formelle le siége exact de la lésion anatomique.

Un article de M. Revillout, sur notre malade, parut dans la *Gazette des hôpitaux* (1), et permit à M. Féréol, à l'occasion d'une rectification, de consigner par écrit le diagnostic qu'il avait posé et d'annoncer la lésion qu'on trouverait à l'autopsie. Nous reviendrons à propos de la discussion et de l'interprétation sur la controverse que

(1) Gaz. des hôp., 1877, nos 90, 93, 98.

M. Revillout souleva à ce sujet dans plusieurs numéros de la *Gazette des hôpitaux*.

Observation VI (personnelle).

Phthisie pulmonaire. — Signes généraux d'une tumeur cérébrale. Pas de paralysie des membres ni de la face. Paralysie du muscle droit externe de l'œil droit, nystagmus. Paralysie du muscle droit interne gauche et nystagmus dans la vision binoculaire à distance; le même muscle droit interne cesse d'être paralysé dès qu'il agit seul ou avec son homonyme de l'autre œil. Diagnostic : tubercule au niveau du noyau de la sixième paire, confirmé par l'autopsie.

Le nommé X..., âgé de 21 ans, lithographe, entre le 29 juin 1877 (salle Saint-Vincent, n° 18 *bis*, hôpital Lariboisière) dans le service de M. le Dr Féréol.

Antécédents. — Son père est mort d'accident, sa mère de la poitrine ; il n'a ni frères ni sœurs.

Il n'a jamais eu une très-bonne santé dans son enfance, quoiqu'il n'ait fait aucune maladie grave. Il a eu de l'incontinence d'urine jusqu'à l'âge de 13 ou 14 ans. Il n'est sous l'influence ni de l'alcoolisme, ni de la syphilis.

Ce jeune homme est peu développé pour son âge et présente un certain degré de féminisme. Il tousse depuis environ un an, et quoiqu'il ait déjà l'aspect extérieur de la phthisie la plus prononcée, il n'attache aucune importance à sa toux habituelle; ce n'est pas pour son rhume qu'il vient aujourd'hui réclamer des soins, c'est pour des troubles qu'il ressent depuis deux ans du côté du système nerveux, troubles qui l'empêchent de continuer son travail.

Jusqu'à présent ces accidents nerveux n'ont pas revêtu une forme continue ; ils cessent presque complètement pendant de certaines périodes, et s'exaspèrent au contraire pendant certaines autres, constituant ainsi des sortes de crises aiguës d'une durée variable. La crise actuelle est la troisième.

Pour la première fois, il y a deux ans, en 1875, il ressentit

des douleurs de tête atroces, accompagnées de vertiges. Pendant cette attaque le malade fut obligé de prendre le lit, mais il n'eut pas de vomissements. Il est impossible de savoir si à cette époque il y eut des troubles dans les mouvements des yeux, car pendant les huit jours que dura l'accès, le malade distinguait difficilement les objets ; les déviations, s'il y en eut, ne purent donc se traduire par de la diplopie et le malade ne peut nous renseigner à ce sujet. La céphalalgie disparut peu à peu et en même temps la vue redevint normale.

L'année suivante une nouvelle crise se manifesta par le retour de la céphalée; celle-ci s'accompagna cette fois d'étourdissements, de vertiges et de vomissements. En même temps le malade fut pris,, une à deux fois par semaine, d'évanouissements. Ces pertes de connaissance débutaient par une sorte d'éblouissement ; X... se trouvait entraîné par le vertige, et tombait sans perdre complètement la notion de ce qui se passait autour de lui, sans perdre également la conscience de lui-même. Il ne poussait pas de cri, ne tombait pas avec la roideur d'un épileptique, mais s'affaissait, au milieu d'un vertige, « comme quelqu'un qui se trouve mal. »

Il ne se mordait pas la langue, savait à peu près la durée de ses attaques (5 à 10 minutes) et ne se débattait pas. Ordinairement le malade était prévenu de ces évanouissements par l'apparition d'une céphalalgie plus intense débutant dans la région occipitale et s'irradiant dans un des yeux. Après ses attaques il était brisé de fatigue et « n'en pouvait plus. »

Après deux ou trois mois, tous les symptômes s'amendèrent et le malade ne conserva qu'un peu de céphalalgie ; la toux date de cette époque.

Enfin, la crise actuelle, la troisième, a débuté il y a environ trois mois. A une céphalalgie des plus atroces, vinrent s'ajouter des évanouissements de plus en plus fréquents (cinq à six par jour), des vertiges presque continuels et des vomissements. Enfin il se décida à entrer à l'hôpital.

Etat actuel. — L'examen de la poitrine ne laisse aucun doute sur l'existence des lésions du poumon ; il y a aux deux sommets et surtout au sommet droit des signes évidents d'excavation et d'induration pulmonaire.

Pas de diarrhée, pas d'hématuries, pas d'albuminurie ; amaigrissement notable depuis quelque temps.

Système nerveux. Tronc et membres. — Aucune paralysie dans les membres, aucune parésie ; le malade se sent très-faible depuis quelque temps, mais cet état de lassitude est général et ne semble plus accentué dans aucune partie du corps. On ne trouve également aucun point anesthésié ; à aucun moment le malade n'a senti de fourmillements, d'engourdissements, ni de crampes douloureuses. Il n'y a aucune contracture, aucune roideur dans les membres ; pas d'incoordination des mouvements volontaires. D'ailleurs les attaques ne s'accompagnent pas de mouvements convulsifs.

En somme, ni anesthésie, ni paralysie des mouvements du côté des membres.

Tête. — Pas de paralysie faciale, pas d'anesthésie. Céphalalgie très-intense, dont les points maxima sont au niveau du pariétal droit et au niveau de l'occiput, avec irradiation dans le cou. La tête est fortement inclinée sur l'épaule gauche.

Enfin le malade se plaint de voir moins bien depuis quelque temps, surtout de l'œil droit ; il éprouve, dit-il, une assez grande difficulté à diriger cet œil comme il veut et surtout à le porter vers la droite. D'ailleurs le malade n'a presque jamais eu de diplopie, et actuellement, quelle que soit la position qu'on donne aux objets qu'on lui fait regarder, il ne les voit pas doubles.

Mais voici ce qu'on observe en examinant plus spécialement l'état des différents mouvements des deux yeux, soit séparément, soit dans la vision binoculaire.

Si, en couvrant l'œil gauche, on engage le malade à suivre un objet qu'on déplace de sa gauche à sa droite (par rapport à la gauche et à la droite du malade), on voit que l'œil droit, après avoir atteint le milieu de l'ouverture des paupières, ne peut se porter en dehors que par une série de mouvements de va et vient qui par des oscillations régulières ramènent la pupille au centre de la fente palpébrale après l'avoir fait atteindre à peu près l'angle externe (nystagmus à gr. oscillations).

Au contraire, après avoir couvert l'œil droit, on voit que l'œil gauche exécute facilement les mouvements de latéralité de droite à gauche et de gauche à droite, et que la pupille peut gagner l'angle interne sans la moindre hésitation.

Par l'étude des mouvements de latéralité dans chaque œil pris isolément, on voit que seule la contraction du muscle droit externe de l'œil droit est irrégulière et peut être attribuée à une paralysie incomplète de la sixième paire droite.

L'examen de la vision binoculaire fournit les résultats suivants, tout à fait différents pour la vision binoculaire à distance et la vision binoculaire des objets rapprochés.

On sait que dans la vision binoculaire à distance les mouvements de latéralité sont dus à la synergie des muscles droit externe d'un œil et droit interne de l'autre œil et réciproquement. Or, il est facile de voir chez notre malade que, lorsqu'il veut regarder avec les deux yeux un objet placé à sa droite, les deux globes oculaires sont animés de mouvements oscillatoires égaux et symétriques, de sorte que le muscle interne de l'œil sain se trouve lui-même agité du même spasme fonctionnel que le droit externe de l'œil malade.

Vient-on au contraire à faire regarder à notre malade un objet placé très-près et sur la ligne médiane (comme le bout de son nez par exemple), on voit le spasme du muscle droit interne gauche cesser immédiatement, et les deux cornées sont portées facilement dans l'angle interne de chaque œil, sans la moindre trace de nystagmus.

Ainsi le muscle droit interne de l'œil sain, lorsqu'il agit avec le muscle droit externe de l'œil malade, s'associe aux désordres de ce dernier (spasme fonctionnel, nystagmus); au contraire, il recouvre l'intégrité de ses mouvements lorsqu'il agit seul ou avec son homonyme, le droit interne de l'œil malade. C'est cet état spécial qui permet à M. Féréol, en s'appuyant sur le fait analogue qu'il a observé à la maison municipale de Santé (obs. IV de notre mémoire) et sur l'interprétation qu'il lui donne, d'affirmer que dans le cas actuel il s'agit d'une lésion, portant non sur le trajet du nerf, mais sur le noyau même de la sixième paire du côté droit.

En raison de l'état général du malade, et, en l'absence de phénomènes méningitiques, on admet qu'il s'agit d'un tubercule confluent isolé, sans méningite, situé dans l'épaisseur de la protubérance, sous le plancher de la ventricule, au niveau même du noyau de la sixième paire du côté droit.

Prescription. — Traitement général et séton à la nuque.

Du 16 au 27 juillet. — Les phénomènes s'amendent; cependant le malade accuse depuis quelques jours un peu de diplopie. Pas de phénomènes paralytiques dans les membres ni dans la face. Dans les derniers jours de juillet, lorsque le malade marche ou se tourne à droite, les étourdissements reparaissent, il vomit de temps en temps et conserve constamment un état nauséeux, la céphalalgie est toujours atroce avec insomnie, le strabisme interne de l'œil droit paraît un peu plus accusé.

Du 1er au 19 août. — On observe une nouvelle amélioration. Mais en examinant de nouveau les mouvements des yeux on constate que depuis quelques jours, d'assez notables modifications se sont produites.

La paralysie du moteur oculaire externe droit paraît plus prononcée. Ainsi, lorsque le malade regarde à droite, la pupille de l'œil droit dépasse difficilement le milieu de l'ouverture palpébrale, et les oscillations qu'on observe alors ont une très-petite amplitude et sont beaucoup plus rapides.

Il s'ensuit que, dans la vision binoculaire à distance, la paralysie du droit interne de l'œil gauche paraît également plus complète qu'auparavant et que ce muscle est également animé de petites oscillations sur place.

Mais de plus, si après avoir caché l'œil droit, on vient à faire porter l'œil gauche en dedans, contrairement à ce qu'on observait il y a 15 jours, le muscle droit interne de cet œil est animé lui-même de petites oscillations.

Enfin dans la vision binoculaire des objets rapprochés, lorsqu'on fait loucher le malade pour regarder le bout de son nez, on constate que l'œil gauche ne peut exécuter maintenant ce mouvement sans qu'il se produise de faibles oscillations.

Le 21. — Depuis quelques jours, notable aggravation des symptômes et vomissements continuels; état général devenu rapidement mauvais, amaigrissement rapide, pas de sommeil.

Le malade a constamment des vertiges, même dans son lit. La seule position horizontale qui lui soit possible de prendre est sur le côté gauche; dès qu'il se met sur le dos ou sur le côté droit, il est pris de vertiges.

Debout, il ne peut remuer la tête ; aussi la porte-t-il inclinée sur l'épaule gauche et fixée sur les épaules dans une immobilité

complète. Lorsqu'on veut le faire regarder de côté, il remue le corps tout d'une pièce pour éviter les mouvements de rotation de la tête. Dès qu'il tourne à droite il est pris de vertiges et de nausées. Lorsqu'on essaie d'imprimer des mouvements de rotation de la tête sur le tronc on provoque de vives douleurs.

Le malade se plaint encore d'éprouver une très-grande fatigue dans les yeux. La lumière lui est très-désagréable.

Enfin on observe un changement notable de caractère.

X... fuit le bruit, la lumière, et devient sombre et comme concentré en lui-même.

Pas de fièvre, pas de modification du pouls.

Le 27. — Après quelques jours d'améliorations, notre malade a été pris hier soir de délire et d'agitation. Température 38° Pulsations 84, régulières.

Pas d'attaques convulsives ; un peu de trismus et de roideur dans les bras, carphologie.

Notre malade est dans une sorte de torpeur comateuse, dans laquelle il semble comme absorbé ; il ne semble pas entendre ce qu'on lui dit. Il est triste, pleure continuellement sans se plaindre, et ne répond que par oui et par non ou, lorsqu'on insiste sur une question pour avoir une réponse, murmure quelques mots inintelligibles.

Pas de paralysie faciale ; pas de paralysie dans les membres. Constipation, rétention d'urine ; après cette tension, le ventre prend nettement la forme en bateau. Raie méningitique.

Rien dans les urines, ni sucre, ni albumine.

28 août. — T. 38°. Grande mobilité du pouls; à cinq minutes d'intervalle on compte 80 et 104 pulsations.

Très-vive coloration de la figure, pas d'anesthésie, pas de déviation de la face. Mouvements des quatre membres conservés. La pupille gauche est plus dilatée que la droite.

Le malade répond un peu mieux ; on peut lui faire exécuter plusieurs mouvements avec les deux yeux et constater que les mêmes troubles fonctionnels persistent. Nystagmus double dans la vision binoculaire double, nystagmus simple du droit interne de l'œil gauche dans la vision binoculaire des objets rapprochés, spasme fonctionnel du droit interne lorsque l'œil regarde seul en dedans.

Prescription : calomel.

Soir. — T. 38°,4. P. 100 plein et régulier.

29 août. — T. 38°,9. P. 120 filiforme. Mouvements des yeux très-incertains, coma soporeux. Pas de réponses.

30 août. — P. 120. T. 39,8.

Depuis hier soir, attaques épileptiformes se reproduisant chaque fois qu'on veut remuer le malade.

Les mouvements sont plus intenses dans les jambes que dans les bras.

Impossibilité de parler.

Cathétérisme : urines, ni sucre, ni albumine.

Soir. — T. 37,7. P. 140.

31 matin. — T. 38,7.

Un peu de mieux. Injection vive des conjonctives.

La paralysie du moteur oculaire externe droit est beaucoup plus prononcée.

Dans la journée, nouvelles attaques convulsives.

1er *septembre*. — T. 38. P. 108 régulier.

Le malade meurt, le soir, après une série d'attaques convulsives.

Autopsie. — Le 3 septembre. On trouve dans les deux poumons et surtout au sommet droit, des cavernes de différente grandeur et des granulations tuberculeuses.

Centres nerveux.— Les méninges cérébrales sont légèrement injectées surtout à droite, où on observe une coloration rosée qui ne disparaît pas par le lavage. Quelques granulations tuberculeuses le long de la scissure de Sylvius à droite comme à gauche.

Sur la base du cerveau on remarque que le nerf moteur oculaire externe droit paraît notamment plus petit que celui du côté gauche.

Le lobe droit de la protubérance est plus saillant et présente une plus grande résistance au doigt.

L'isthme de l'encéphale est détaché pour être examiné ultérieurement et on constate de suite l'état du cerveau et du cervelet. Les deux hémisphères du cerveau sont entièrement sains. Dans le cervelet on trouve, sous les méninges du lobe droit, tout à fait à la périphérie, un petit noyau tuberculeux du volume d'un pois.

En pratiquant une section antéro-postérieure, à peu près sur

la ligne médiane, on sépare les deux lobes de la protubérance, et on voit alors qu'une tumeur du volume d'une petite noisette est logée dans le lobe droit de la protubérance à l'union de cette dernière et du bulbe, beaucoup plus près de la face ventrieulaire ou face postéro-supérieure de la protubérance, que de sa face antéro-inférieure (Voyez Pl. 1, fig. 1).

Cette tumeur a refoulé une mince couche de la substance qui forme le plancher du quatrième ventieule et, tout en faisant une saillie assez notable dans ce dernier, elle n'a pas envahi sa cavité. Néanmoins, au point où la tumeur fait le plus de saillie dans le quatrième ventrieule, on trouve des adhérences vasculaires qui relient ce point aux lobules correspondant du cervelet.

Cette tumeur est assez bien limitée à droite et n'empiète pas, en apparence du moins, sur le côté opposé ; elle est un peu bosselée, irrégulière, d'une teinte gris jaunâtre un peu rosée, et présente bien les apparences macroscopiques d'une masse tuberculeuse.

Au point de vue topographique, en examinant la tumeur par le plancher du quatrième ventrieule, après avoir rapproché les deux moitiés de la protubérance, on voit qu'elle fait précisément saillie au point décrit comme le siége du noyau de la sixième paire, à savoir au niveau de l'*éminentia teres*. Sur la coupe antéro-postérieure déjà faite, elle est bien sur le point qui est indiqué comme le siége de ce ganglion.

Un examen plus délicat pratiqué sur des coupes transversales permettra de mieux décrire les rapports de la tumeur avec les nerfs et les noyaux moteurs de la région où elle est développée.

M. le professeur Pierret, de Lyon, a bien voulu se charger de cette description (1).

(1) Cette pièce a été confiée en octobre 1877 à mon excellent collègue et ami Pierret, aujourd'hui professeur à la Faculté de Lyon pour être examinée aux deux points de vue :

1° De la topographie de la tumeur ;

2° De la dégénérescence partielle du moteur oculaire commun (pour la partie qu'il emprunte à la sixième paire).

Cet examen sur lequel je comptais beaucoup pour la démonstration des faits que j'avance, n'a pas été fait ou, du moins, je n'ai pu, jusqu'à ce jour, obtenir de M. Pierret aucune communication du résultat.

Nous ne ferons pour le moment, à propos de cette observation dont nous croyons l'importance capitale, que quelques réflexions.

D'abord il est évidemment difficile d'expliquer l'absence de paralysie faciale. Mais nous reviendrons sur ce sujet dans le chapitre de physiologie pathologique. Nous attirerons ensuite l'attention sur la déviation de la tête qui était dans une attitude tout à fait inverse de celle que prennent les malades atteints de paralysie de la sixième paire. Tandis, en effet, que ces derniers tournent la tête du côté où siége la paralysie de façon à ne pas avoir besoin du muscle paralysé, notre malade avait une rotation de la tête (rotation qui s'est produite dans toutes nos expériences) du côté opposé à la paralysie oculaire, de sorte que s'il y avait eu paralysie simple du muscle droit externe, la déviation de l'œil sain, au lieu d'être conjuguée (strabisme divergent), eût été très-considérable en dedans (strabisme convergent).

Enfin, à propos de la petite tumeur trouvée dans le lobe droit du cervelet, j'ai fait quelques recherches pour savoir quel rôle on pouvait attribuer aux lésions du cervelet dans les symptômes oculaires. Sur ce point, aussi bien d'ailleurs que sur la physiologie de cet organe, on trouve les faits les plus contradictoires. A côté d'un grand nombre de lésions fort étendues du cervelet n'ayant produit aucun trouble du côté des yeux, on trouve quelques faits dans lesquels on a observé soit un strabisme convergent, soit même une déviation conjuguée (mais avec asymétrie des yeux) (1).

(1) Voir l'obs. très-intéressante de M. Aug. Ollivier (in. *Bul. Soc. de biologie*, 1863, page 85). Obs. d'hémorrhagie du cervelet. Déviation conjuguée en haut et à droite. Paralysie des quatre mem-

Mais nous ferons remarquer que les déviations oculaires sont rares d'une façon générale dans les lésions du cervelet, et que, le plus souvent, ces déviations se sont montrées dans les lésions du cervelet qui étaient situées près de la protubérance. D'où la possibilité d'expliquer la déviation, dans ces cas, par une action de voisinage. C'est d'ailleurs à cette conclusion qu'arrivent MM. Ollivier et Leven dans leur mémoire (1).

Cette année même, enfin, M. Hallopeau avait l'obligeance de nous adresser l'observation suivante recueillie sur un malade de la ville ; malheureusement la vérification anatomique n'a pu être faite.

Observation VII inédite (Hallopeau).

Insuffisance aortique. Paralysie de la sixième paire gauche, parésie du muscle droit interne de l'œil droit. Symptômes bulbaires. Respiration de Cheyne-Stokes. Mort. Pas d'autopsie.

M..., âgé de 65 ans, a eu, il y a quinze ans, un rhumatisme articulaire subaigu. Depuis plusieurs mois, il présente les signes d'une insuffisance aortique ; en juillet 1877, la dyspnée devient plus pénible ; il accuse des accès d'oppression nocturne.

5 août. Il a un étourdissement sans perte de connaissance.

bres, etc. L'hémorrhagie siégeait à la face inférieure gauche du cervelet et s'étendait jusqu'aux parties latérales de la protubérance et du bulbe.

Voir obs. de M. Leven, *Bul. Soc. de biologie*, 1864, p. 95. Obs. (suivie de guérison) de déviation conjuguée avec asymétrie des yeux (l'un en haut, l'autre en bas).

Voir obs. de M. Lala (*Bul. Soc. anat.*), Paris, 1855, p. 237). Méningite tuberculeuse au niveau du vermis superior. Déviation conjuguée des yeux à droite.

(1) Leven et Ollivier. Recherches sur la pathologie et la physiologie du cervelet (Archives gén. de méd., 1862, t. II).

Le 6. On constate l'existence d'une paralysie de la *sixième paire du côté gauche;* de plus, le mouvement d'*adduction de l'œil droit ne peut se faire que très-incomplètement*; c'est le seul signe de paralysie dans la sphère de distribution de la troisième paire droite ; il n'y a pas de paralysie appréciable de la face ni des membres ; respiration de Cheyne-Stokes ;

Mort au bout de six jours. Pas d'autopsie.

Dans les publications faites à l'étranger, nous n'avons pas trouvé d'observations analogues aux nôtres, et notre excellent ami Rafinesque n'a pu relever dans les recueils anglais que quelques faits de strabisme où la déviation oculaire est peu étudiée ou notée avec peu de détails. Cependant dans l'observation suivante du docteur Broadbent, relevée dans le *Medical Times*, la paralysie des muscles moteurs de l'œil semble bien sous l'influence d'une des tumeurs signalées à l'autopsie.

Observation VIII.

Medical Times and Gazette, 1872. — Vol. I, p. 554.
Dr Broadbent.

Un homme âgé de 46 ans, syphilitique, occupé à couper du gazon au soleil, fut pris brusquement d'étourdissement, et éprouva ensuite du mal de tête, du vertige, de la vision double et de la déviation de la face. A son entrée à l'hôpital, six semaines après son attaque, il présentait un léger affaiblissement des membres du côté droit; une paralysie prononcée du côté gauche de la face, semblable à celle qu'on observe dans l'hémiplégie et ne comprenant pas l'orbiculaire des paupières comme dans la paralysie de Bell; déviation latérale des deux yeux vers la droite, avec abolition de la vision des deux côtés; sensation conservée au delà du territoire du trijumeau du côté droit; difficulté de la déglutition et articulation indistincte avec timbre

nasal dû à une paralysie partielle du voile du palais. Signes fournis par l'ophthalmoscope, négatifs. Pas d'albuminurie, pas de maladie du cœur.

Diagnostic porté : tumeur de la protubérance et de la moelle.

Mort subite au bout d'un mois.

La seule lésion trouvée à l'autopsie consistait en deux petites tumeurs placées juste au-dessous du plancher du quatrième ventricule, près de la ligne médiane, l'une dans la moitié inférieure de la protubérance, l'autre près de l'extrémité inférieure du ventricule. Aucune lésion dans le corps strié.

CHAPITRE II.

SYMPTOME, LÉSION, VALEUR DIAGNOSTIQUE.

1° Symptome. — L'observation I et les observations IV et VI renferment des types différents qui vont nous servir à la description du symptôme que nous étudions. Moins complexe dans la première, notre symptôme a présenté dans les deux autres une particularité qui en augmente la valeur et le rend plus certain au point de vue du diagnostic. Peut-être que cette différence n'est due qu'à la nature des lésions qui a permis dans celles-ci une analyse beaucoup plus précise des phénomènes.

Si, en effet, on a pu dire avec raison que, pour les localisations cérébrales des hémisphères, on doit tenir peu de compte des tumeurs et des abcès, parce que le plus souvent ces lésions à marche lente ne détruisant pas la continuité des fibres, mais les refoulant seulement, produisent très-peu de symptômes, et même quelquefois ne décèlent leur présence par aucun signe, je crois qu'on doit considérer tout autrement les tumeurs et les abcès lorsqu'ils siégent dans le mésocéphale. En effet dans la protubérance, surtout dans son étage supérieur au-dessous du quatrième ventricule, il est difficile à une tumeur d'acquérir le volume d'un pois sans détruire ou intéresser un des noyaux d'origine des nerfs crâniens, et comme cette destruction se fait lentement, progressivement, sans fracas, il en résulte qu'on peut trouver dans certains cas, réalisées de la façon la

plus précise et la plus heureuse, des expériences très-difficiles à réussir, comme la destruction d'un seul noyau moteur. « Il arrive là ce qui arrive souvent en pathologie, dit M. Féréol ; la maladie se charge de prouver ce que le scapel aidé du microscope et de tous les moyens modernes d'investigation laissent indécis. »

Enfin dans les cas où il s'agit de tumeur, en raison de la marche lente de la maladie, on observe peu de troubles généraux, le malade conserve sa connaissance, peut exécuter les mouvements qu'on lui commande et se prête mieux à l'examen ; il est loin d'en être ainsi dans les affections à début brusque, hémorrhagie ou ramollissement ; dans ces cas, le coma le plus ordinairement, ou tout au moins l'état d'hébétude dans lequel le malade est plongé plus ou moins longtemps, entrave notablement l'examen, et ne permet de se livrer qu'à peu de recherches sur la contractilité des muscles de l'œil.

Voici comment le symptôme se présente. Quelquefois (obs. de M. Foville, obs. de M. Desnos) il y a une déviation latérale double, conjuguée, des yeux qui ressemble absolument à la déviation conjuguée décrite par Prévost ; l'entraînement des deux yeux vers l'un des côtés de la tête semble égal, et la paralysie du droit interne d'un œil aussi complète que la paralysie du droit externe de l'autre.

D'autres fois cette déviation double n'est pas tout à fait aussi complète, aussi symétrique, et l'œil dévié en dedans l'est un peu plus fortement que celui qui est dévié en dehors, ce qui fait que l'attention est tout d'abord attirée sur le strabisme interne et qu'on note en premier lieu une paralysie de la sixième paire (cas de MM. Millard et Hallopeau (obs. V). Dans d'autres cas où la dévia-

tion est conjuguée et peu prononcée, c'est le malade qui attire l'attention sur la paralysie du moteur oculaire externe en disant qu'il éprouve de la difficulté à porter un des yeux en dehors (obs. VI.)

Quoi qu'il en soit, dans certains cas comme dans l'observation I, tout se borne, pour les phénomènes oculaires, à cette double déviation latérale, conjuguée et d'égale intensité. (Voir encore obs. de M. Desnos, obs. de MM. Millard et Hallopeau, obs. VII de M. Hallopeau). On constate qu'il existe une paralysie du muscle droit externe (abducteur de la pupille), d'un côté, et une paralysie du muscle droit interne (adducteur de la pupille), de l'autre côté, tous les autres muscles moteurs de l'œil sont trouvés intacts des deux côtés, et quand on couvre, comme l'a fait M. Foville, l'un ou l'autre œil pour procéder à l'examen de la motilité de chaque œil, individuellement et en supprimant l'influence possible de l'autre œil, on ne découvre rien de plus ; les paralysies constatées persistent et en particulier celle du droit interne de l'œil sain.

Il n'en est plus de même dans le second type (obs. IV et obs. VI). (Pour simplifier la description, supposons une paralysie de la sixième paire droite, et par conséquent une déviation conjuguée à gauche comme dans l'observation VI.) Lorsqu'on engage le malade à suivre des yeux, à 1 mètre de distance environ, le mouvement du doigt ou d'une bougie qu'on déplace horizontalement devant lui, de sa gauche à sa droite, on voit la pupille droite atteindre le milieu de l'ouverture des paupières sans pouvoir gagner l'angle externe, l'autre suivre exactement le même mouvement, et s'arrêter également à la position médiane, sans pouvoir gagner l'angle nasal. Comme dans le type précédent, le muscle droit interne

de l'œil gauche refuse donc le service et reste associé au muscle droit externe de l'autre œil dans sa paralysie. Il se peut que si l'on insiste pour produire ce mouvement, il se produise du nystagmus comme on le voit dans l'observation VI. Dans ce cas, le nystagmus est double, et le muscle droit interne de l'œil gauche s'associe aux saccades et aux oscillations plus ou moins étendues qui témoignent de l'effort considérable déployé par le muscle droit externe pour obtenir le mouvement commandé.

Si l'on vient alors à couvrir l'œil malade, et qu'on recommence l'expérience avec l'œil sain tout seul, cet œil débarrassé de la synergie de l'œil malade fait alors le mouvement complet ; le muscle droit interne, même dans les cas où il y a nystagmus, entre en action, et la pupille de l'œil sain gagne facilement l'angle interne de l'orbite. Enfin si l'on dit au malade de regarder avec les deux yeux un objet très-rapproché, comme le bout de son nez, par exemple, le double mouvement d'adduction se fait bien, le muscle droit interne de l'œil sain, qui tout à l'heure paraissait ou paralysé, ou animé de saccades rhythmiques, se contracte fort bien, sans secousses, et a retrouvé son action, du moment qu'il se contracte avec le droit interne de l'œil malade; c'est cet état du muscle droit interne, qui paraît paralysé ou animé de nystagmus lorsqu'il agit avec le muscle droit externe paralysé ou animé de nystagmus, et qui retrouve l'intégrité de sa fonction lorsqu'on supprime la synergie du muscle droit externe paralysé, c'est cet état, disons-nous, qui constitue le point essentiel de cette seconde forme.

Si nous nous résumons, nous voyons que le symptôme que nous décrivons se réduit dans les deux formes, à une paralysie du moteur oculaire externe d'un côté, accom-

pagnée dans la première d'une paralysie absolue, dans la seconde d'une paralysie relative du muscle droit interne de l'autre œil.

Nous ne croyons pas qu'il soit besoin d'établir de diagnostic différentiel pour notre symptôme, ni de rechercher avec quoi on pourrait le confondre, et cependant nous ne pouvons passer sous silence ni la déviation conjuguée, ni la paralysie simple de la sixième paire.

Distinguerons-nous la déviation oculaire que nous avons décrite de la déviation conjuguée de Prévost? Non, car, à notre avis, la paralysie que nous étudions n'est qu'une forme de celle signalée par Prévost, c'est la déviation conjuguée des yeux, telle qu'elle se présente lorsqu'elle correspond à certaines lésions de la protubérance. Lors donc qu'on rencontrera une *déviation conjuguée durable* dans le cours d'une affection cérébrale, on devra interroger l'état des mouvements des deux yeux dans la vision binoculaire de près et à distance, et de chaque œil dans la vision monoculaire, et on reconnaîtra facilement l'une des formes que nous venons de décrire.

Enfin il nous semble qu'il est impossible de confondre la paralysie de la sixième paire, accompagnée de déviation conjuguée, avec la paralysie périphérique de la sixième paire, celle qui se traduit par du strabisme interne. On les confondra d'autant moins que, comme on le verra tout à l'heure (page 76), dans la paralysie périphérique du moteur oculaire externe, loin que l'œil sain se mette en déviation conjuguée pour s'associer aux altérations des mouvements de l'œil malade, il subit ce que les ophthalmologistes appellent une *déviation secondaire*, déviation qui consiste elle-même en un strabisme interne.

De sorte que nous pourrions bien mettre en relief l'opposition de ces deux formes diverses de la paralysie du moteur oculaire externe, la forme avec *déviation conjuguée*, la forme avec *déviation secondaire*, en disant que la première se manifeste par un strabisme interne d'un côté, et un strabisme externe de l'autre, la seconde par un double strabisme interne.

Ceci nous amène à rechercher à quelles lésions correspond la paralysie avec déviation secondaire, à quelle lésion la paralysie avec la déviation conjuguée.

2° Siége de la lésion. — La paralysie du moteur oculaire externe avec déviation secondaire (forme commune), est observée quotidiennement par les ophthalmologistes dans la variété *a frigore*, le nerf étant intéressé très-près de sa terminaison (à son passage dans l'orbite); c'est encore à cette paralysie que donnent lieu les lésions de la base du cerveau qui compriment le nerf moteur oculaire externe plus ou moins près de son origine apparente, mais dans son trajet extra-cérébral. (Voir obs. de Gairdner et Haldane, in Edinburg, *Med. Journal*, marsh 1861, traduit dans *Arch. de médecine*, 5e série, t. XVIII, p. 229, 1861.) Dans cette observation il y eut strabisme convergent et paralysie faciale; à l'autopsie, on constata que quoiqu'il y eût une tumeur dans la protubérance, c'était après leur sortie du cerveau que les nerfs facial et moteur oculaire externe étaient comprimés par la tumeur sur la base du crâne.

Mais, ce ne sont pas seulement les lésions qui portent sur le nerf de la sixième paire, depuis son origine apparente jusqu'à sa distribution dans l'orbite, qui correspondent à la forme clinique, paralysie du droit externe avec déviation secondaire de l'œil sain ; on va voir par

les deux observations suivantes, l'une de ramollissement, l'autre de tumeur tuberculeuse de la protubérance, que malgré des lésions siégeant dans l'épaisseur de la protubérance, on n'a pas observé de déviation conjuguée de l'œil du côté sain, et que la paralysie est restée bornée au muscle droit externe.

Je dois ces observations à l'obligeance de mes excellents collègues et amis, Petel et Quenu. La première est inédite, la seconde doit paraître prochainement dans le *Bull. de la Soc. anatomique.* 1878.

Observation IX (inédite).

(Recueillie dans le service de M.Hérard par M. Petel, interne des hôpitaux).

Ramollissement de la protubérance. Paralysie alterne (faciale à gauche, membres à droite). Paralysie périphérique, intra-protubérantielle, du moteur oculaire externe gauche. Autopsie.

L..., âgée de 69 ans, couturière, entrée à l'Hôtel-Dieu, salle Saint-Pierre n° 22, le 19 avril 1876.

Le 20. Cette femme, sur laquelle on n'a aucun renseignement, a beaucoup de peine à se faire comprendre ; on parvient à savoir qu'elle n'est malade que depuis le 15 avril et qu'elle a été atteinte tout à coup de paralysie du côté droit du corps et d'embarras de la parole après une perte de connaissance de peu de durée Elle a eu les jambes enflées en 1870? Pas de rhumatisme articulaire antérieur.

Etat actuel. — P. 72 T. 37,2. *Langue sèche.* La pointe de la langue est déviée à droite.

1° Paralysie faciale gauche. La malade ne peut fermer l'œil gauche qui paraît plus grand que celui du côté droit ; les mucosités restent accumulées au niveau du bord libre de la paupière

inférieure. Immobilité de la joue et de la commissure labiale gauches ; dans les efforts pour parler, le côté droit se contracte seul et entraîne la face de son côté. Difficulté assez grande dans la prononciation.

La sensibilité faciale est intacte.

2° Paralysie des membres à droite. Les membres supérieur et intérieur droits sont complètement inertes ; il semble y avoir un peu d'hyperesthésie du côté paralysé.

L'intelligence paraît intacte, et la lenteur des réponses tient surtout à la gêne de la prononciation. Émission involontaire des urines et des selles ; ni sucre, ni albumine dans les urines.

Il existe un léger souffle cardiaque au premier temps et à la pointe.

Traitement. — Vésicatoire à la nuque.

5 mai. Même état. On constate une paralysie du moteur oculaire externe gauche ; les mouvements de l'œil gauche en haut, en bas, en dedans se font bien. Mais il y a strabisme et diplopie lorsqu'on fait regarder la malade à sa gauche.

Escharе superficielle de la fesse droite.

Le 6. P. 60, avec quelques intermittences. Embarras plus considérable de la parole. Sensibilité faciale conservée. Ni sucre ni albumine dans les urines.

Le 12. P. 88. 38,2. Langue rouge, sèche, luisante. Figure rouge, animée ; la malade tousse et crache depuis deux jours ; râles ronflants disséminés dans la poitrine, surtout à droite. Un peu de roideur du coude dans les mouvements d'extension ; la jambe droite est dans l'abduction et la demi-flexion ; si on l'étend, elle reprend d'elle-même sa position première.

Ventouses sèches. Julep avec 0,10 de kermès.

Le 17. Anthrax du milieu du dos, un peu à droite du rachis, existent déjà probablement depuis quelques jours.

Le 22 Incision cruciale de l'anthrax. Pas de sucre dans les urines. Affaiblissement graduel de la malade ; râles trachéaux, entendus à distance.

Le 23. Mort.

Le 25. Autopsie. — Rien de notable dans les méninges, ni à la surface du cerveau ; à la coupe, état sablé.

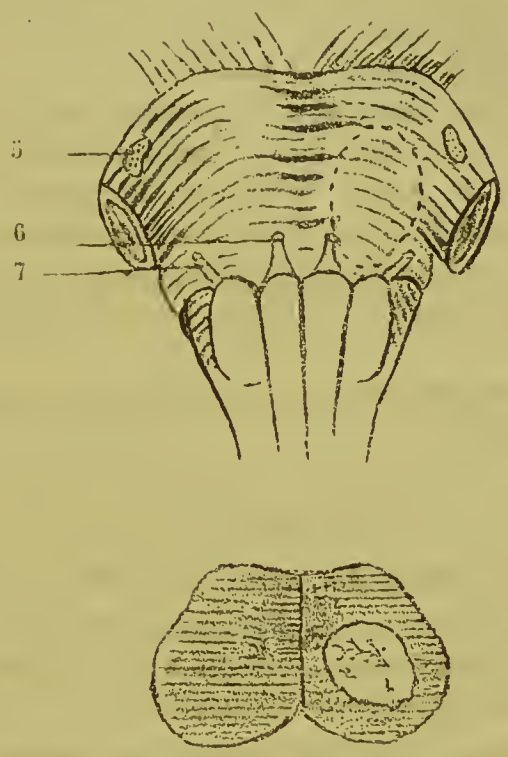

Fig. 2 et Fig. 3 (Schéma par Petel).

Fig. 2.

7, facial. 6, moteur oculaire externe. 5, trijumeau. Sur le lobe gauche de la protubérance un ovale pointillé indique le siége de la lésion.

Fig. 3.

Coupe transversale, montrant les limites du foyer de ramollissement dans le lobe gauche.

Protubérance. L'artère basilaire, affaissée, présente à peine quelques traces d'athéromes. Après avoir dénudé le bulbe et la protubérance, on constate en avant que la moitié gauche de la protubérance est plus déprimée, moins saillante que le côté droit. Une légère pression avec un seul doigt, au niveau de la dépression, indique que le tissu nerveux est moins ferme que du côté sain. En pratiquant des coupes successives, perpendiculaires à l'axe de la protubérance, on met à découvert un foyer

de ramollissement qui occupe le centre de sa moitié gauche dans les deux tiers inférieurs. Au centre du foyer, on trouve une matière diffluente, plus blanche que les parties saines environnantes; en pratiquant des coupes à différentes hauteurs, on ne trouve ni cavité réelle, ni coloration ocreuse. Le centre du ramollissement est traversé par quelques petits vaisseaux capillaires se détachant par leur coloration rouge foncé sur le fond blanchâtre du foyer. A l'œil nu, le ramollissement paraît s'arrêter au niveau du sillon qui sépare la protubérance du bulbe.

Cœur. Induration et légère insuffisance de la valvule mitrale. Dégénérescence calcaire de l'une des valvules sigmoïdes de l'aorte.

Poumons. Congestionnés ; les bronches sont remplies de mucosités purulentes.

Observation X.

(Bull. Soc. Anat. Juin 1878.)

Tubercules du cerveau, de la protubérance et du bulbe. Paralysie périphérique, intra-protubérantielle, du nerf moteur oculaire externe, par Quénu E., interne des hôpitaux.

Hôpital de la Pitié. Service de M. Desnos.

Marie B..., âgée de 43 ans, relieuse, entre pour la seconde fois dans le service de M. Desnos, le 15 avril 1878. Elle a été soignée il y a deux ans, dans cette même salle Sainte-Geneviève, pour une phthisie pulmonaire. Sa maladie a débuté il y a cinq ans par une hémoptysie survenue dans le cours d'un léger rhume ; depuis, elle a craché le sang à plusieurs reprises, néanmoins on peut dire que cette tuberculose a évolué lentement, ce qui tient à ce que la fièvre ne s'est montrée que tard, il y a six semaines environ; jusque-là, l'appétit était conservé, pas de diarrhée, pas de vomissements, l'amaigrissement et la perte des forces datent d'un an. Jusqu'à il y a un mois, M. B... avait continué son travail, quand de nouveaux accidents sont venus l'obliger à interrompre toute occupation. Dans la rue, chez elle, elle a été prise plusieurs fois d'étourdissements qui eussent occasionné une chute, si elle ne se fût retenue à quelque objet; pas de perte

de connaissance, pas de bourdonnements d'oreille ; de plus, elle ressent depuis la même époque, une douleur continuelle à l'occiput, et vomit de la bile, en dehors des efforts de toux ; enfin, peu après, elle a remarqué que son œil droit se *tournait en dedans* et qu'elle voyait les objets en double. Les étourdissements et le vertige ont précédé l'apparition de cette diplopie.

Antécédents héréditaires : Père mort d'une maladie du foie. Mère bien portante. 3 frères et sœurs morts jeunes.

Antécédents personnels : Scarlatine à forme typhoïde dans son enfance. 4 enfants et 1 fausse-couche. 2 enfants vivent encore. Pas d'hystérie.

Actuellement, cette malade accuse encore du mal de tête (les étourdissements ont diminué), elle a la tête comme engourdie et tout le temps envie de dormir, elle voit toujours double, et éprouve à l'angle interne de l'œil droit une sensation de tiraillement ; elle a souvent mal au cœur, et tous les deux ou trois jours vomit de la bile ; elle tousse peu ; pas de faiblesse dans les membres d'aucun côté, pas de déviation de la face. Sensibilité intacte. Strabisme interne de l'œil droit, le globe oculaire ne peut suivre le doigt promené de dedans en dehors, au delà d'un plan vertical antéro-postérieur passant par le milieu de l'orbite; les autres mouvements sont conservés, les pupilles sont égales, la vision bonne des deux côtés, pas de nystagmus.

La diplopie n'existe que dans le champ visuel droit, l'expérience des verres colorés nous montre bien que les images sont homonymes.

A l'auscultation des poumons, on trouve tous les signes physiques de tubercules parvenus à la période de ramollissement, il y a même quelques petites cavernes à droite.

Cette malade n'avait aucune déviation de l'œil il y a un mois, et cette paralysie complète du nerf oculaire moteur externe s'est accompagnée de troubles gastriques, de céphalalgie et de vertige. Nous éliminons la méningite tuberculeuse, à cause de la marche, de l'état des facultés intellectuelles, de l'absence des signes tirés du pouls, etc., et nous nous rattachons à l'idée d'un

tubercule comprimant le nerf oculaire moteur externe soit à son origine, soit dans son trajet intra-bulbaire.

Le 24 avril, la malade succombe à l'asphyxie et à la cachexie, la céphalalgie et les symptômes oculaires ont persisté jusqu'à la fin. Dans les trois dernières semaines, les vomissements bilieux se faisaient presque sans effort et comme par régurgitation.

Autopsie. — Poumons infiltrés de tubercules à diverses périodes, plusieurs excavations des deux côtés.

Encéphale. — Nous recherchons minutieusement s'il existe des granulations tuberculeuses dans les méninges, le long des artères, etc., aucune trace de tubercules ni de méningite.

Rien d'anormal dans l'orbite du côté droit. Le nerf oculaire molaire externe a été disséqué dans tout son trajet, il n'est comprimé par aucune tumeur.

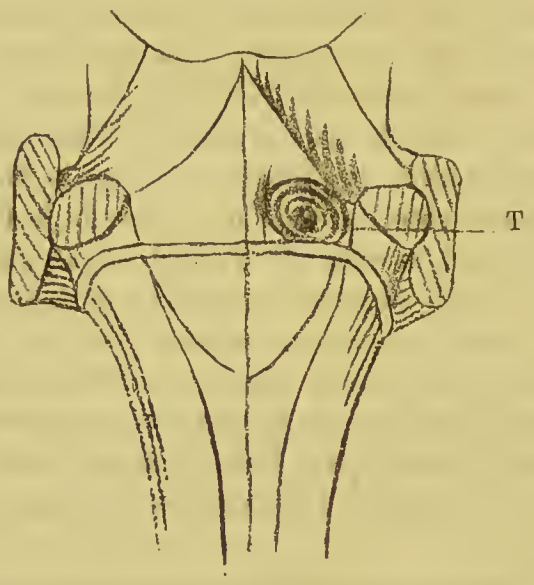

Fig. 4.

Plancher du 4e ventricule. — T, tumeur tuberculeuse refoulant l'eminentia teres en dedans sans l'intéresser.

Le plancher du quatrième ventricule étant mis à découvert par section des pédoncules cérébelleux, on aperçoit juste au-dessus des barbes du calamus, une petite tumeur, plus grosse qu'un

pois, soulevant le plancher du ventricule un peu en dehors de la ligne médiane et du côté droit. Nous croyons donc au premier abord que ce noyau en comprimant l'éminentia teres, a été la cause de la paralysie, mais il eût dû produire la paralysie du facial supérieur (voy. fig. 4, T.). Une coupe verticale au niveau de l'union du bulbe et de la protubérance nous fait voir que ce noyau tuberculeux est en dehors de « l'éminentia teres », et de plus qu'un autre noyau du même volume se trouve juste sur une ligne unissant le point d'émergence du nerf moteur oculaire externe droit à son noyau d'origine ; ce dernier tubercule, en intéressant la portion intra-bulbaire du nerf, a donc seul causé sa paralysie (voy. fig. 5).

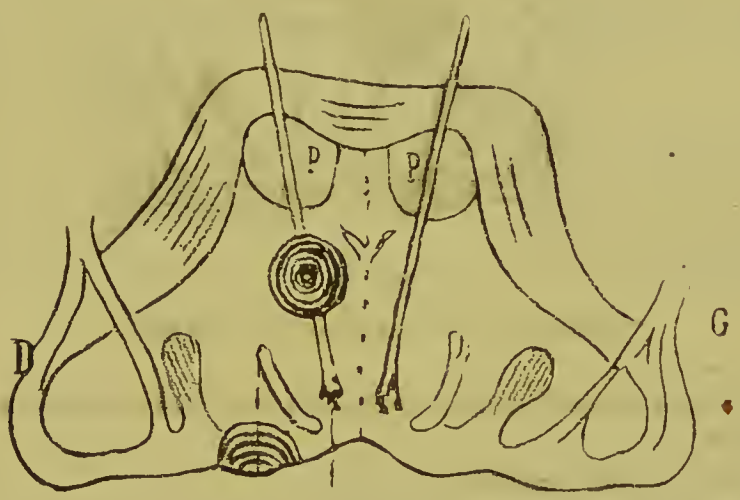

Fig. 5.

Cette figure montre la tumeur profonde à cheval sur le nerf moteur oculaire externe dans son trajet protubérantiel. On y voit aussi que la tumeur superficielle du plancher n'intéresse nullement le noyau facial-abducteur situé dans l'angle du moteur oculaire externe et du facial.

(Pour les lettres et les légendes des figures, se reporter à la page 99, où sont intercalées les figures mêmes de l'article de M. Duval, fig. 9 et 10).

Une coupe verticale passant un peu plus haut nous montre les mêmes noyaux (fig. 6).

Sur une coupe, passant au niveau de l'émergence du nerf oculaire moteur commun, on découvre un autre tubercule en

pleine pyramide et bien en dehors du trajet du nerf de la troisième paire une coupe du bulbe à sa partie inférieure, au niveau de la limite supérieure de l'entre-croisement des pyramides, nous fait voir un quatrième tubercule qui, a dû intéresser le noyau de l'hypoglosse gauche ; malheureusement l'attention n'a pas été attirée de ce côté pendant la vie.

Fig. 6.

Même coupe, un peu moins près du bulbe.

Il existe encore d'autres tubercules dans l'encéphale de cette femme :

Un dans le lobe droit du cervelet ;

Un dans le faisceau frontal inférieur de l'hémisphère cérébral droit.

Deux autres tubercules siégent dans la région profontale gauche, l'un à 5 c., l'autre à 7 c. du sillon de Rolando dans l'épaisseur de la substance blanche sous-jacente à la deuxième circomo-frontale, enfin un neuvième tubercule un peu plus petit que les autres occupe la partie externe du noyau coudé. Tous ces tubercules semblaient contemporains, le centre de chacun présentant le même ramollissement dans la même étendue

Je rapprocherai l'observation de M. Petel où il s'agit d'un ramollissement, et par conséquent d'une lésion à

début brusque des observations III et V de notre mémoire (observations de M. Desnos, observations de MM. Millard et Hallopeau) qui ont rapport, l'une à un cas d'hémorrhagie, l'autre à un cas de thrombose, et je ferai remarquer, que malgré l'ictus apoplectique, il n'y eut pas de déviation double, dans le cas de M. Petel, de sorte que, la différence dans les symptômes oculaires semble bien devoir être rattachée à la différence dans le siége de la lésion.

La comparaison de l'observation de M. Quenu avec les deux observations de M. Féréol (obs. IV et VI de notre mémoire) amènera la même conviction.

Donc, toute lésion qui porte sur le nerf moteur oculaire externe, depuis son origine réelle jusqu'à sa terminaison, détermine un strabisme double convergent ; toute lésion qui porte sur le noyau de la sixième paire détermine une déviation conjuguée.

Symptômes concomitants. — Je ne relèverai pas en détail toutes les paralysies qu'on peut observer, en même temps que la déviation conjuguée, et qui tiennent à l'extension plus ou moins grande de la tumeur. Il est certain que le plus souvent on observera les symptômes d'une hémiplégie alterne plus ou moins complète et prononcée, Cependant dans l'observation VI, tout s'est borné jusque dans les derniers temps à la déviation oculaire, et il faut avouer qu'il est difficile de comprendre, en voyant la lésion anatomique, comment il peut se faire que le facial n'ait pas été paralysé. La différence de structure des noyaux et des nerfs peut seule expliquer ces divers degrés de résistance des uns et des autres à la compression par les produits morbides.

La diplopie s'est montré dans quelques cas, (les images sont homonymes), mais elle est toujours très-peu prononcée. En tous cas, elle ne s'exagère pas lorsqu'on fait regarder le malade du côté où siége la paralysie de la sixième paire (comme cela s'observe dans la paralysie ordinaire de la sixième paire).

L'albuminurie et la glycosurie peuvent apparaître en raison de la position de la lésion sous le plancher du quatrième ventricule. On verra même, dans l'observation VI, qu'il y a eu de la méningite dans le ventricule, les adhérences trouvées à l'autopsie en sont la preuve, et que cependant il n'y a eu ni albumine ni sucre dans les urines jusque dans les derniers jours.

Dans l'observation V de MM. Millard et Hallopeau, on a noté la présence d'une quantité considérable d'albumine dans les urines. Mais cette albuminurie s'expliquait naturellement par la présence d'infarctus dans les deux reins.

La douleur a présenté un caractère spécial, elle avait son maximum au niveau de l'occiput et s'irradiait dans la nuque. Les mouvements du cou étaient même très-douloureux chez le malade de l'obs. VI. Les vomissements, l'état nauséeux continuel, les vertiges sont en rapport avec la région intéressée et se sont montrés en général de bonne heure.

Enfin la dyspnée est signalée dans l'observation de MM. Millard et Hallopeau et dans celle de M. Hallopeau (obs. VII), dans cette dernière elle a même présenté le rhythme de Cheyne-Stokes. Le voisinage du centre respiratoire en explique suffisamment la cause.

3° Valeur séméiologique. — La valeur séméiologique de la variété de déviation oculaire que nous venons de dé-

crire ressort avec évidence des observations que nous avons rapportées. Il nous est possible de suivre dans ces faits la marche progressive du symptôme que nous étudions pour arriver de la probabilité à la certitude de la lésion anatomique qui lui correspond.

M. A. Foville fils, sans pouvoir constater l'altération anatomique, établit le symptôme, en tire la valeur, et prédit en quelque sorte, avec une merveilleuse intuition, la lésion qu'on devra rencontrer à l'autopsie. M. Féréol peut contrôler la vérité de cette assertion, une première fois dans un cas où les symptômes concomitants pouvaient aider au diagnostic, une seconde fois dans un cas où la déviation des yeux constituait le seul symptôme paralytique.

Ce dernier fait (obs. VI) prouve surabondamment l'importance diagnostique de la paralysie de la sixième paire avec déviation conjuguée. Toutefois les cas de ce genre constitueront l'exception, et la plupart du temps, on rencontrera notre symptôme uni à des paralysies qui permettront de localiser la lésion dans la protubérance ; mais il viendra alors apporter un degré de certitude et de précision pour ainsi dire mathématique, dans la détermination du siége exact que la lésion occupe dans la protubérance.

On comprendra aussi facilement quel renseignement précieux apportera ce symptôme au point de vue du pronostic. Nous ne rappellerons pas que toutes les observations que nous rapportons sont suivies d'autopsie, à l'exception de celle de Foville, où il s'agissait très-probablement d'une lésion syphilitique; mais chacun sait, sans qu'il soit besoin d'insister, qu'à volume égal, où à lésion égale, une affection tire du voisinage du 4e ventricule une gravité exceptionnelle.

Jusqu'ici, sans nous écarter de la clinique, notre point de départ et notre but, nous nous sommes efforcé de faire voir les liens qui unissent le symptôme et la lésion ; nous pensons que des faits que nous avons rassemblés et de la discussion à laquelle nous nous sommes livré, il résulte clairement *qu'il existe sur le plancher du 4e ventricule, un point (noyau de la 6e paire. eminentia teres), qui, lorqu'il est lésé, donne naissance à une déviation spéciale et caractéristique de l'appareil oculaire*, et réciproquement que *ce symptôme ne correspond qu'à la lésion dont nous parlons, de sorte que lorsqu'il existe, on peut affirmer, à coup sûr, une lésion au niveau du noyau de la 6e paire*, c'est-à-dire à l'étage supérieur de la protubérance, au voisinage du bulbe.

Dans cette première partie nous avons évité toute interprétation, toute hypothèse, afin de laisser aux faits toute leur valeur, et de n'en tirer que des conclusions positives et indiscutables. Maintenant nous allons essayer de trouver la raison de la paralysie que nous avons observée et nous serons forcé de passer à la discussion des opinions que les auteurs ont émises pour expliquer le phénomène.

DEUXIÈME PARTIE

Physiologie pathologique

CHAPITRE I

INTERPRÉTATION DES FAITS CLINIQUES

Comment peut-on comprendre qu'une paralysie de la 6e paire d'un côté s'accompagne d'une déviation conjuguée, synergique de l'autre œil? — Est-il nécessaire d'admettre qu'il existe une paralysie du muscle droit interne de cet œil?

Tous les médecins qui ont publié des commentaires sur les observations que nous avons rapportées, MM. Foville, Gubler, Féréol, Hallopeau, ont admis sans hésiter qu'il existait une paralysie du droit interne d'un œil en même temps qu'une paralysie du droit externe de l'autre œil. Ce point admis ils ont été amenés naturellement à chercher comment une lésion unique pouvait produire cette double paralysie. C'est ce que nous allons faire à notre tour; toutefois, avant de rechercher l'explication de notre déviation conjuguée dans la distribution des nerfs qui se rendent aux yeux, nous devons nous demander s'il est nécessaire d'admettre cette paralysie du muscle droit interne et s'il n'est pas possible

de trouver la raison suffisante de cette double déviation, dans l'appareil oculaire lui-même (1).

Si peu probable que paraisse cette opinion, la discussion s'en impose à nous, car elle est à deux fois reproduite dans des commentaires sur l'obs. IV et sur l'obs. VI.

M. Cauchois, en présentant à la Société anatomique la pièce qui provenait du malade de l'obs. IV, faisait suivre sa communication de réflexions parmi lesquelles nous relevons celle-ci : « Ne pourrait-on pas expliquer ce fait (la déviation conjuguée de l'œil sain) par l'habitude d'association physiologique des muscles fonctionnellement antagonistes de l'un et de l'autre œil? » En d'autres termes, la lésion ne produirait qu'une paralysie du moteur oculaire externe, et si les deux yeux sont déviés ensemble du même côté, ce serait, qu'on me permette l'expression, une affaire d'habitude.

Dans un article, paru dans la *Gazette des hôpitaux*, à la fin d'août 1877 (2), (3e article sur la question), M. Revillout, après avoir, dans les deux premiers, adopté la manière de voir de M. Féréol, combattit la théorie soutenue par cet auteur et en proposa une nouvelle; le passage vaut la peine d'être cité : « — Lorsque, dit-il, je revis, quelque temps après, le malade de Lariboisière, je commençai à concevoir des doutes sur la valeur de la théorie (de MM. Foville et Féréol). Une chose me frappa surtout, c'est que l'œil qui avait suivi, par association fonctionnelle persistante, le sort de l'autre, était précisément le

(1) Il est vrai que j'ai par avance rejeté cette hypothèse en parlant de la différence qui sépare la paralysie périphérique de la sixième paire, de celle que nous décrivons, et de la déviation secondaire qu'on rencontre dans cette paralysie périphérique du moteur oculaire externe.

(2) Gaz. des hôp., 1877, n° 98.

plus faible des deux(1), celui qui, distinguant relativement mal, agissait fort peu d'ordinaire. Celui-là, dans les premiers jours, semblait renoncer, pour ainsi dire, à dépasser son congénère ; il s'agitait en même temps que lui, l'accompagnant le plus possible dans tous ses changements de position, même spasmodiques. Mais, plus tard, il sembla acquérir peu à peu un plus grand degré d'indépendance, pour les circonstances dans lesquelles son congénère, paralysé, était incapable d'agir.

« Le nœud de la question n'était-il point là ? Ne fallait-il pas remplacer l'explication anatomique et histologique des faits par une interpellation exclusivement physiologique ! Voir tout simplement dans l'œil le plus faible, quand la différence d'acuité visuelle était très-notable, un compagnon fidèle du plus fort, ayant peine à s'en isoler et conservant par habitude ce que l'on pourrait appeler une *chaîne de vasselage?* (sic). Je me promis de m'en assurer à la première occasion ; et cette occasion se présente à ce qu'il me semble. Je viens d'observer à la Charité, dans le service de M. Bernutz suppléé par M. Gérin-Roze un malade qui se rapproche beaucoup, par les symptômes qu'il éprouve, des malades de MM. Liouville (Foville) et Hallopeau.

« Comme eux, il est atteint d'une paralysie du moteur oculaire externe, alternant avec une hémiplégie qui porte

(1) Ce point n'avait pas attiré notre attention, cependant dès que nous eûmes connaissance de l'article de M. Reveillout, nous priâmes notre excellent ami M. le Dr Alb. Remy, chef de clinique ophthalmologique à l'Hôtel-Dieu, de venir examiner notre malade. Celui-ci était déjà dans des mauvaises condition, car les phénomènes de méningite commençaient à s'accuser, cependant M. le Dr Remy put nous affirmer que les deux yeux avaient une acuité égale et n'étaient le siége d'aucune anomalie de réfraction.

à la fois sur la face et sur les membres du côté opposé (1).»

Voici d'ailleurs cette observation intéressante que M. Gérin-Roze nous a permis de recueillir dans son service; je prie mon excellent maître de recevoir mes remercîments.

Observation XI.

(Personnelle, parue très-incomplète dans la Gaz. des hôp. Ibid.)

Paralysie alterne : hémiplégie complète (face et membres) du côté droit; paralysie périphérique du moteur oculaire externe gauche. Syphilis. Guérison.

Le nommé X..., âgé de 29 ans, aiguilleur au chemin de fer de G..., est entré le 21 août 1877 à la Charité, (salle Saint-Ferdinand n° 22, service de M. Bernutz, suppléé par M. Gerin Roze), pour une hémiplégie occupant le côté droit. Voici ce que raconte le malade sur la marche des accidents.

Il y a une huitaine de jours, le 12 août, il ressentit de la faiblesse dans la jambe droite et remarqua qu'il avait la figure de travers. Le côté droit de la face était comme engourdi et se remuait difficilement ; il en résultait même une certaine gêne pour parler. Un autre phénomène frappa également de suite l'attention de ce malade, il voyait les objets doubles et comme il est aiguilleur il se trouvait très-gêné pour continuer son service, car il voyait quatre rails au lieu de deux ; cette diplopie peu accusée lorsqu il regardait à droite, s'accentuait notablement lorsqu'il regardait en face de lui, et s'exagérait bien davantage s'il regardait à sa gauche ; alors les images des deux objets qu'il voyait étaient très-éloignées. Ces phénomènes augmentèrent graduellement. Au bout de trois jours la jambe était com-

(1) M. Revillout commet une erreur, c'est une vraie hémiplégie alterne (face d'un côté, membres de l'autre) qu'on a observé dans les cas de MM. Foville et Hallopeau.

plètement paralysée, et la marche devenait impossible, le malade cessait de travailler.

Le bras ne fut atteint qu'environ une semaine après l'apparition des premiers accidents. Rapidement la paralysie devint totale, et le malade ne put même plus remuer les doigts.

Quelques jours après la paralysie de la jambe, le malade fut pris de violents maux de tête, occupant plus particulièrement la moitié gauche du crâne. Puis vinrent des nausées et du vertige. Pas de vomissements.

A son entrée à l'hôpital, l'hémiplégie droite est totale. La jambe ne peut exécuter aucun mouvement, le bras ne peut même être glissé sur son lit ; seuls, le médius et l'index peuvent encore s'agiter un peu.

La moitié droite de la face est complètement paralysée dans la sphère de distribution du facial inférieur ; le rire et le parler accentuent bien l'immobilité du côté droit : La parole paraît légèrement embarrassée, mais la langue n'a perdu aucun de ses mouvements, et ce trouble du langage doit être rattaché à la paralysie faciale.

Le facial supérieur n'est nullement touché, la paupière se ferme bien.

La sensibilité est intacte.

Enfin la paralysie du muscle droit externe de l'œil gauche est des plus nettes et est également totale. Il est absolument impossible de faire dépasser la ligne médiane à l'œil gauche.

Cette paralysie n'a aucun retentissement sur l'œil droit, qui conserve tous ses mouvements et se meut absolument comme à l'état normal.

En résumé : Paralysie de la sixième paire gauche et hémiplégie droite complète, (face, membres supérieur et inférieur); l'alternance a lieu, ici non avec le facial, mais avec le moteur oculaire externe. C'est donc une paralysie alterne et non une hémiplégie alterne, selon la distinction établie par M. Gubler.

Quel peut être le siége de la lésion ? Elle n'est assurément pas au niveau des noyaux du facial et de la sixième paire, car on aurait alors les paralysies du facial et de l'abducteur du même côté, alternant avec la paralysie des membres de l'autre côté. Il est probable donc que la lésion porte plus haut, peut-être

sur le pédoncule cérébral gauche, et intéresse le nerf moteu externe dans son trajet intra-crânien, mais extra-cérébral.

La nature de ces accidents n'est pas douteuse. Le malade eu en 1870 un chancre induré, en 1871 des plaques muqueuse et une éruption cutanée ; pour ces accidents secondaires il pris du mercure.

On le soumet de suite au traitement mixte, frictions, siro de Gibert, iodure de potassium.

10 septembre. L'amélioration s'est fait sentir très-rapidemen Tous les accidents se sont amendés, et le malade ne tarde pa à quitter l hôpital complètement rétabli.

Examen des yeux. — Sur ma demande, M. Alb. Remy a bie voulu se rendre à la Charité pour examiner l'état des yeux ce malade. Voici la note qu'il m'a remise à ce sujet : Paralys du moteur oculaire externe très-prononcée ; fond de l'œil d deux côtés normal ; acuité visuelle normale des deux côté milieux réfringents normaux ; pas d'anomalie de réfraction.

J'ai tenu à rapporter cette observation en détail po faire voir comme M. Revillout s'est laissé égarer en vo lant combattre l'opinion de M. Féréol ; or voici l réflexions qu'il place après le résumé de ce fait : « Ain la localisation de la lésion paraît bien identique à cel qui a été constatée à l'autopsie chez le malade de M. Ha lopeau ; à celle qui existait sans doute également ch le malade de M. Foville, elle doit siéger vers l'éta *inférieur* (sic) de la protubérance, près de l'union de cet partie avec le bulbe, et elle doit porter spécialement s tout l'ensemble du noyau de substance grise, dans lequ le *nerf moteur oculaire externe du côté gauche* et *nerf facial du côté droit* prennent l'un et l'autre nai sance (sic)... » Je crois qu'il n'est pas besoin de co mentaires pour montrer à quel point M. Revillo force les faits pour les faire rentrer dans une théor

Il est tout ce qu'il y a de plus évident pour tout le monde qu'il s'agit dans ce cas d'une paralysie périphérique du moteur oculaire externe.

« Or contrairement à ce qui s'observait chez les malades de M. Féréol et chez ceux de MM. Liouville (Foville) et Hallopeau, les mouvements des deux globes oculaires se sont dissociés dès le début... Il en résulte une diplopie habituelle... Or, les deux yeux sont bien loin d'être de même force chez ce malade ; et, point essentiel à noter, celui qui voit de beaucoup le plus distinctement est celui dont les muscles ne sont pas affectés. »

C'est évident ! puisque l'autre est dévié en dedans et que les images ne se forment plus sur le macula ; voir d'ailleurs (page 74) l'examen ophthalmoscopique de M. Remy.

Et M. Revillout conclut en se fondant sur une observation qu'il trouve semblable aux nôtres, et qui ne lui ressemble pas du tout, en se basant sur l'inégalité d'acuité visuelle des deux yeux qui n'existe pas, que, selon que c'est l'œil le plus fort ou l'œil le plus faible qui est paralysé, il n'y a pas de déviation conjuguée de l'œil sain.

On voit d'après cet exposé la valeur de l'opinion qui fait résider dans les yeux la cause de la double déviation que nous étudions.

Mais pour en finir avec ce sujet et pour montrer le rôle que joue le droit interne de l'œil sain dans la paralysie du moteur oculaire externe, je vais invoquer des autorités compétentes en pareille matière, et montrer qu'il n'est jamais venu à l'idée d'ophthalmologistes de parler de déviation synergique de l'œil sain dans la paralysie périphérique de la sixième paire. Bien loin que l'œil du

côté opposé à la paralysie se laisse entraîner à suivre l'œil dévié, et à s'associer à ses impotences fonctionnelles, comme le suppose M. Revillout, cet œil subit une déviation en sens opposé. Tous les traités classiques sur les maladies des yeux (Galezowski, Abadie, etc.) parlent de cette *déviation secondaire*, et pour bien rendre compte de ce phénomène, je ne puis mieux faire que d'analyser le passage qui a trait à la question dans le remarquable ouvrage de de Graefe (1).

Lorsqu'un des muscles adducteurs ou abducteurs de l'œil est paralysé, il existe un strabisme inverse de l'œil sain, strabisme qui augmente en apparence la déviation de l'œil malade. Cette déviation *secondaire* résulte de l'effort instinctif que fait le malade pour redresser l'œil dévié et corriger la diplopie. Ainsi, dans l'hypothèse d'une paralysie du muscle droit externe de l'œil gauche le malade fait un effort d'autant plus considérable pour contracter le muscle droit externe gauche que ce muscle ne répond pas à l'excitation nerveuse; mais les conséquences de cet effort sont loin d'être nulles pour le muscle congénère du droit externe gauche. On sait en effet qu'on ne peut contracter le droit externe d'un œil sans qu'il se fasse un effort de même intensité sur le droit interne de l'autre œil : c'est cet effort qui se traduit par un strabisme interne de l'œil droit (l'œil que nous avons supposé sain) (2).

« Par conséquent, dit de Graefe, dans une paralysie du droit externe, la déviation secondaire sera représentée

(1) Von Graefe. Des paralysies des muscles moteurs de l'œil, trad. par Sichel. Paris 1870, p. 2 et suivantes.

(2) Je pense que, si l'on tient compte de la double distribution de la sixième paire, on trouvera une explication toute naturelle de

par une action du droit interne et réciproquement. On voit qu'à un strabisme convergent de l'œil paralysé, par suite d'une action défectueuse du muscle droit externe, correspond un strabisme secondaire convergent, et, qu'à un strabisme divergent, correspond également un strabisme divergent ».

Enfin M. Parinaud (1) a publié récemment un travail d'où il résulte que dans certains cas la paralysie du moteur externe s'accompagne d'un véritable spasme du droit interne de l'œil sain.

De cette longue digression il nous semble qu'on peut conclure avec toute certitude :

1° que la déviation conjuguée de l'œil sain n'existe pas dans les paralysies périphériques de la sixième paire ;

2° que cette déviation conjuguée de l'œil du côté opposé à la paralysie ne peut être comprise que si l'on admet qu'il y a en même temps une paralysie du droit interne.

A la question que nous avons placée en tête de ce chapitre, nous sommes donc maintenant en mesure de substituer cette autre :

déviation secondaire dans les paralysies périphériques du moteur oculaire externe.

Lorsque le malade essaie de regarder en dehors, du côté paralysé, l'excitation motrice destinée à produire le mouvement dans les deux muscles synergiques droit externe d'un œil, droit interne de l'autre passe comme à l'état normal par le noyau de la sixième paire et de là elle suit la seule voie perméable, celle du droit interne : d'où le strabisme interne ou déviation secondaire de l'œil sain. Le même raisonnement serait applicable pour expliquer la déviation secondaire dans les paralysies périphériques de la troisième paire.

(1) Dr Parinaud. Spasme et paralysie des muscles de l'œil, Gaz. hebd., 1877, nos 46 et 47.

Comment une lésion qui paralyse le nerf moteur oculaire externe d'un côté peut-elle paralyser en même temps le muscle droit interne de l'autre œil ?

Cette question, qui s'est posée à l'esprit des médecins qui ont publié les observations relatées dans la première partie de notre thèse, leur a fait trouver à tous la même explication et formuler la même hypothèse :

La sixième paire innerve à la fois le muscle droit externe d'un côté et le muscle droit interne du côté opposé.

Cette hypothèse basée sur la clinique, nous allons la présenter d'abord telle que les auteurs l'ont indiquée, nous la formulerons ensuite telle qu'elle ressort de nos observations. Ceci complètera ce 1er chapitre.

Dans un second, nous rechercherons les preuves que l'anatomie peut apporter à l'appui de cette hypothèse.

Dans un troisième, les preuves physiologiques.

HYPOTHÈSES DES PATHOLOGISTES POUR EXPLIQUER LA PARALYSIE DU DROIT INTERNE.

«Lorsqu'on regarde en haut, dit le professeur Bérard (1) l'élévateur de l'œil (droit supérieur) se contracte pendant que l'abaisseur se relâche, et, si l'on regarde en bas, l'inverse a lieu ; dans les deux cas un seul nerf agit, la troisième paire. Alors, à la vérité, le même nerf préside à deux mouvements antagonistes ; mais ces mouvements se passent dans le même œil. Supposez au contraire que l'on regarde avec les deux yeux un objet situé à

(1) Répertoire des sciences médicales, t. XXI, p. 333.

droite ; dans ce mouvement, l'abducteur (droit externe) du côté droit se contracte, ainsi que l'adducteur (droit interne) de l'œil gauche, tandis que l'adducteur droit et l'abducteur gauche sont dans le relâchement. Il y a, par conséquent, alors un double antagonisme : non-seulement les muscles opposés du même œil sont dans un état inverse, mais les muscles d'un œil sont en antagonisme avec les mêmes muscles de l'autre œil. Or, évidemment, la même paire de nerfs n'aurait pu produire un mouvement aussi compliqué ; il fallait qu'un des muscles adducteur ou abducteur reçût un nerf spécial ; et voici pourquoi ce devait être plutôt l'externe que l'interne : le champ de la vision, qui est assez limité en haut et en bas, est surtout très-borné en dedans, et au contraire très-étendue en dehors ; c'est par le côté externe que l'œil embrasse le plus d'objets, par là qu'il est le plus dégagé de l'orbite, par là qu'arrive toujours la première vue d'un danger qui menace. Il en résulte que l'abduction de l'œil devait être plus libre, plus indépendant que tout autre mouvement. »

M. Foville, dans les commentaires dont il fait suivre l'observation qu'il a présentée à la Société anatomique (voy. obs. I, de notre mémoire, p. 11), ne peut se contenter de cette explication et il ne trouve pas la conclusion de Bérard « évidemment la même paire de nerf n'aurait pu produire un mouvement si compliqué, » si évidente et si rigoureuse ; il pense au contraire, que les muscles abducteur et adducteur sont animés par le même nerf ; il est vrai de dire que ce sont les muscles abducteurs et adducteurs de l'un et l'autre œil, et non

(1) Foville. Bull, Soc. anat. Loco citato.

les muscles abducteurs et adducteurs du même œil qu'il rapproche ainsi. Cette interprétation permet d'expliquer, par le fait d'un origine commune de l'influx nerveux, la précision avec laquelle des muscles anatomiquement antagonistes, animés par des nerfs différents, coopèrent à un même acte, la vision à gauche ou à droite.

« La nature emploierait ici, pour porter en même temps, les deux yeux dans une même direction, un moyen analogue à celui que l'homme a su trouver lorsque, devant conduire deux chevaux attelés ensemble, il sait réunir dans chacune de ses mains les rênes qui, par un seul mouvement, les entraînent tous les deux à la fois vers la droite ou vers la gauche.

« De même, chaque côté de la protubérance annulaire donnant naissance à des fibres nerveuses dont les unes vont animer le muscle droit externe du même côté, tandis que les autres font contracter le muscle droit interne de l'autre côté, présiderait aux mouvements, antagonistes en apparence, qui assurent la vision à droite ou à gauche. »

Pour expliquer pourquoi ces fibres synergiques ne sont pas réunies en un tronc commun, ce qui pourrait paraître singulier au premier abord, M. A. Foville fait remarquer, que nulle part, dans le système de la vie de relation, on ne voit un tronc nerveux, une fois sorti de la cavité céphalo-rachidienne, traverser la ligne médiane pour passer du côté opposé, ni y envoyer un de ses filets. Il fallait que ce passage, cet entrecroisement, se fît dans les centres eux-mêmes, et voilà pourquoi des fibres nées du même côté de la protubérance, les unes destinées au droit externe (abducteur) de ce côté, en émergent par une racine directe, et les autres destinées au droit

interne (adducteur) de l'autre côté, s'entrecroisent sur la ligne médiane; là elle s'accolent à celles qui sont destinées aux autres muscles de l'œil pour constituer avec elles le nerf de la troisième paire. Le double antagonisme signalé par Bérard ne persiste plus qu'en apparence, et l'on conçoit ainsi qu'un même point des centres nerveux puisse régler des mouvements complexes qui assurent un acte physiologique simple et unique : la vision d'un même côté à l'aide des deux yeux.

Nous avons déjà vu dans la partie historique que M. Gubler avait, dans un mémoire publié la même année, adopté entièrement les vues ingénieuses développées par M. Foville ; mais il a en même temps complété la théorie de cet auteur par des considérations très-intéressantes sur le rôle que la rétine et le nerf optique jouent comme point de départ et conducteur des excitations qui doivent produire les mouvements coordonnés des yeux.

« Il est permis d'admettre, ajoute M. Gubler (1), un agencement semblable pour les nerfs optiques, formés chacun comme on sait, mi-partie par les fibres issues de l'hémisphère correspondant, et mi-partie par les fibres venues du côté opposé. Les mêmes besoins fonctionnels rendaient peut-être nécessaires les mêmes modifications des deux appareils sensitif et locomoteur. En effet, par suite de la disposition des rayons lumineux, les images, différentes dans la moitié externe et dans la moitié interne de chaque œil, sont identiques, au contraire, dans les moitiés gauches ou dans les moitiés droites des deux yeux. De sorte qu'au point de vue de la fonction le segment externe de l'œil gauche, par exemple, est l'homo-

(1) Gaz. heb. Mémoire cité.

logue du segment interne de l'œil droit et réciproquement.

« Par conséquent, il fallait que les parties correspondantes des rétines fussent congénères sous le rapport anatomique ; il fallait qu'elles fussent l'épanouissement du même cordon nerveux, et qu'elles aboutissent au même point central pour garantir l'unité de la sensation. Le même raisonnement s'applique aux muscles droits internes et externes.

« On voit du reste que pour les nerfs optiques comme pour les filets moteurs des muscles droits internes, il existerait deux entrecroisements successifs s'annihilant l'un l'autre, si bien que le filet moteur du droit interne gauche, par exemple, proviendrait réellement de l'hémisphère gauche et n'arriverait à sa destination qu'après avoir franchi deux fois la ligne médiane en sens inverse, pour obéir à la loi générale de l'entrecroisement. Il est probable, en effet, que chaque nerf optique, considéré avant le chiasma provient de l'hémisphère opposé, et a subi déjà un entrecroisement sur la ligne médiane du côté des tubercules bi-jumeaux. Dans ce qu'elle a d'essentiel, cette opinion, sur la formation de la rétine, a été émise pour la première fois par Wollaston, puis corroborée par les observations anatomiques de M. le professeur Serres. »

La théorie de la vision binoculaire normale, proposée par M. Gubler, est bien près de celle que l'on admet aujourd'hui, et on verra plus loin que nous y apporterons peu de modifications. Seul le centre d'où part la double excitation destinée aux deux muscles congénères de l'œil est à déplacer et à reporter de l'écorce grise et des ganglions du cerveau, où M. Gubler le suppose situé, dans la protubérance, au niveau du noyau de la 6e paire.

Nous n'avons également rien à changer à l'interprétation de MM Foville et Gubler. Nos observations IV et VI montrent que leurs prévisions étaient fondées; et les lésions trouvées à l'autopsie dans ces deux cas confirment complètement leurs ingénieuses explications.

Ainsi il est bien évident qu'on ne peut expliquer la paralysie du droit interne d'un œil et du droit externe de l'œil, produite par une lésion unique située au niveau du noyau de la 6e paire, qu'en admettant l'existence d'une disposition anatomique spéciale. Il faut qu'il y ait une communication entre la 6e paire d'un côté et la 3e paire de l'autre.

Or non-seulement l'anatomie descriptive nous enseigne que cette communication ne se fait pas entre les deux nerfs après leur origine apparente, et que, par conséquent, c'est dans la protubérance, qu'il faut la chercher; mais la pathologie elle-même nous montre que c'est au niveau du *noyau* de la 6e paire qu'elle doit prendre naissance (voir les obs. IX et X, p. 57 et 60, où une lésion située sur le trajet de la 6e paire, très-près du noyau, n'a produit qu'une paralysie simple du muscle droit externe correspondant). Nous arrivons ainsi à formuler cette hypothèse nécessaire.

1re hypothèse : *La 6e paire d'un côté innerve le muscle droit interne de l'autre œil. Le filet nerveux destiné à ce muscle ne vient pas du nerf, mais du* NOYAU *de la 6e paire.*

Mais jusqu'ici nous voyons que les auteurs n'ont cherché à expliquer que les mouvements de latéralité des yeux d'un côté à l'autre, et qu'ils ont imaginé les combinaisons nerveuses qui pouvaient lier dans leurs contractions le muscle droit externe d'un œil et le muscle droit

interne de l'autre œil. Or, là ne se bornent pas les mouvements de latéralité des yeux : les axes optiques ne conservent pas toujours les mêmes rapports, ils ont besoin d'être plus ou moins convergents, ou plus ou moins parallèles selon la distance des objets sur lesquels le regard se porte, et il est certain que ce double mouvement en dedans des deux axes optiques ne peut s'obtenir que par la contraction simultanée des deux muscles droits internes. Mais si ce que nous avons dit est vrai, si les droits internes sont animés par le filet que leur envoie la 6e paire, il est bien évident que ces muscles se trouvant chacun sous la même influence nerveuse que les droits externes, une même excitation qui serait destinée à provoquer la contraction simultanée des deux droits internes se ferait ressentir avec une égale intensité sur les deux droits externes, de sorte qu'il en résulterait la contraction simultanée des quatre muscles latéraux de l'œil. Il arriverait là, si l'on nous permet de revenir un instant à l'ingénieuse comparaison de M. Foville, ce qui se produirait si pour amener les deux têtes des chevaux en dedans on tirait sur les deux rênes à la fois ; il est bien évident qu'il est impossible d'obtenir ce mouvement dans l'attelage qui nous sert de comparaison.

Et si cependant ce double mouvement d'adduction se produit dans les yeux, c'est qu'il doit y avoir une autre source d'innervation.

C'est encore la pathologie qui, avec la finesse d'analyse dont elle est seule susceptible, a posé ce nouveau problème : nous allons voir dans quelles conditions.

Dans les obs. IV et VI de ce mémoire, nous avons fait remarquer que la paralysie du muscle droit interne n'était pas absolue. Tandis que ce muscle refusait d'agir

si l'on provoquait sa contraction en même temps que celle du droit externe du côté opposé, il retrouvait son action, si on le faisait contracter seul ou *avec son homonyme*, le droit interne de l'autre œil.

« Il semble donc, dit M. Féréol, que le muscle droit interne a une double source d'innervation ; quand il agit synergiquement avec le muscle droit externe de l'œil opposé, il puiserait son excitation dans la sixième paire, quand il agit indépendamment de toute synergie avec le muscle droit externe de l'œil opposé, il recevrait de la troisième paire son incitation. »

Ces réflexions, qui étaient inspirées à M. Féréol par son premier malade (obs. IV), ont été confirmées par le nouveau fait observé à Lariboisière en 1877 (obs VI).

Dans ce cas où la paralysie des muscles droit interne et droit externe synergiques n'était pas complète, mais s'accompagnait de nystagmus, la différence dans les contractions du droit interne, qui tantôt étaient saccadées, tantôt complètement régulières, faisait encore mieux ressortir la nécessité d'une double innervation.

C'est ainsi que la clinique nous oblige à formuler cette seconde hypothèse.

2e hypothèse. *Le muscle droit interne de chaque œil reçoit son innervation de deux sources différentes, de la* 3e *paire et de la* 6e *paire.*

Ce sont ces deux hypothèses que nous allons contrôler par des recherches anatomiques et physiologiques.

CHAPITRE II

PREUVES ANATOMIQUES.

Quel trajet le filet nerveux que la sixième paire d'un côté envoie au droit interne de l'autre œil, suit-il dans la protubérance? Quelle est son origine? Quelle est sa terminaison?

Parmi les auteurs qui ont étudié, décrit et représenté les origines réelles des nerfs crâniens, il en est peu qui aient complètement vu ou figuré les fibres dont nous cherchons à démontrer l'existence.

MM. Vulpian et Philippeaux (1), qui ont les premiers suivi les nerfs de la troisième et de la sixième paire jusque dans leurs noyaux, n'ont pas décrit d'anastomose entre ces deux amas de cellules nerveuses. Cependant ils parlent de rameaux radiculaires postérieurs qu'ils ont vu partir de la partie postérieure du noyau de la troisième paire et se diriger en arrière vers le plancher du quatrième ventricule, mais ils n'ont pu suivre ces filets assez loin pour savoir où ils se rendaient.

Dans son Anatomie du système nerveux, P. Gratiolet (2),

(1) Vulpian. Essai sur l'origine de plusieurs paires de nerfs craniens. Thèse Paris, 1853.

Id. Sur l'origine profonde des nerfs de la sixième et de la septième paire. Soc. de biol., 1853.

Id. Note sur quelques points de l'anatomie du bulbe rachidien et de la protubérance ; ibid, 1858, t. V.

Vulpian et Philipeaux. Note sur quelques expériences faites dans le but de déterminer l'origine profonde des nerfs de l'œil. Soc. biol., 1854.

(2) Gratiolet. Anat. comp. du système nerveux, t. II, 1857, p. 209.

à propos de l'origine de ces nerfs, reproduit la description de MM. Vulpian et Philippeaux et l'adopte. Il fait cependant remarquer qu'il n'a pas vu d'une façon bien distincte « le plan des fibres radiculaires superficielles qui s'entre-croisent d'un côté à l'autre sur la ligne médiane. »

Dans le magnifique atlas de Stilling (1), dont les planches à jamais célèbres ont été fidèlement dessinées d'après nature, on trouve plusieurs figures qui représentent des coupes longitudinales de la protubérance et du bulbe, et qui semblent faites pour éclaircir le point en question. « On distingue en effet, dit M. Féréol (2), un faisceau blanc qui saute de suite aux yeux et qui semble un pont jeté entre les deux principaux nerfs oculaires. Ce ruban, qui traverse la protubérance dans toute sa hauteur, à peu de distance du plancher du quatrième ventricule, semble partir du noyau de la sixième paire, pour aboutir directement au-devant du noyau de l'oculo-moteur commun, où quelques-unes paraissent se perdre en se recourbant en arrière. » Mais il semble que Stilling n'ait pas voulu voir les connexions qu'aujourd'hui nous nous chargerions de démontrer en n'ayant recours qu'à ses propres figures. Ni dans le texte, ni dans les légendes on ne trouve d'allusion au rôle ou aux connexions de cette colonne qu'il a si bien vue et fait dessiner.

Schrœder van der Kolk (3), qui a repris et critiqué les

(1) B. Stilling. Disquisitiones de structura protuberantiæ sive pontis Varolii. Ienœ, 1846.

(2) Féréol. Bull. Soc. méd. des hôp., 1873.

(3) C. Schrœder van der Kolk.. Bau und Functionen der Medulla spinalis und oblongata, etc. (Aus dem Holland. Ubertragen von T. Teile. — Braunschweig, 1859).

travaux de Stilling, dans son ouvrage « sur la structure et les fonctions de la moelle à propos de l'épilepsie, » a quelquefois mieux vu que Stilling, mais il s'est laissé souvent entraîner à faire de l'anatomie de commande pour satisfaire certaines idées physiologiques préconçues.

« Stilling, dit Schrœder van der Kolk, a bien décrit l'origine du moteur oculaire externe, et montré qu'il traverse l'épaisseur de la région supérieure du bulbe, d'avant en arrière, dans la même direction que le grand hypoglosse.

« D'après Stilling, l'abducens viendrait du même noyau qui fournit le facial. Mais des recherches attentives avec de forts grossissements m'ont convaincu qu'il n'en est pas ainsi. Les fibres radiculaires de ce nerf (abducens) ne font que traverser le noyau facial, puis arrivent sur le plancher du quatrième ventricule. Sur un grand nombre de coupes il m'a été facile de constater en ce point un certain nombre de faisceaux longitudinaux qui, notamment chez l'âne, sont faciles à reconnaître comme fibres de l'abducens ayant traversé le noyau du facial.

« Sur des coupes ayant porté plus haut, notamment chez le veau, le cheval et l'âne, j'ai pu fort nettement retrouver ces fibres, de sorte que je puis tout au moins arriver à cette affirmation que l'abducens ne naît pas du noyau du facial (1)... » L'association fonctionnelle entre l'abducens et l'oculo-moteur commun nous montre bien évidemment qu'une connexion anatomique doit exister entre ces deux nerfs. En effet, nous ne pouvons pas

(1) C'est le contraire que l'on dirait aujourd'hui : le facial ne naît pas du noyau de l'abducens ou lui emprunte fort peu. Voyez plus loin (page 98).

mouvoir le droit externe sans qu'en même temps le droit interne du côté opposé entre en action, et ce fait nous amène à faire l'hypothèse que les fibres de l'abducens (1) se recourbent de bas en haut pour aller dans les étages élevés, où siége le noyau du moteur oculaire commun, se mettre en connexion avec ce noyau. Sans doute ces connexions se trouvent dans le faisceau longitudinal que Stilling a si heureusement représenté dans ses planches XIII et XXII. »

M. Lockhart Clarke (2) ne manque pas, dans son important ouvrage, de signaler combien l'hypothèse de Schrœder van der Kolk sur les noyaux distincts du facial et de l'abducens est peu fondée, et il reproche à cet auteur de s'être beaucoup trop souvent laissé influencer par des vues physiologiques, plutôt que de s'en tenir à l'observation. « Ces objections, fondées sur ce motif que les deux nerfs ont des fonctions très-différentes, n'ont pas de valeur en face de l'observation positive. Il est certainement difficile de comprendre pourquoi ces deux nerfs, qui ne sont en apparence jamais associés dans l'action (excepté cependant dans certains cas de l'expression de la face) (3), tireraient leur origine du même noyau ;

(1) Nous démontrerons tout à l'heure que c'est précisément en sens inverse que se fait la communication : Schrœder v.d. Kolk suppose que c'est le nerf abducens qui vient de la troisième paire tandisque nous établirons que c'est au contraire le nerf de la troisième paire qui emprunte au noyau de l'abducens.

(2) Lockhart-Clarke. Researches on the intimate structure of the Brain, 2e série (Philosophical transactions, 1868).

(3) Cette remarque de Lockart-Clarke mérite d'être relevée. Elle répond parfaitement aujourd'hui aux descriptions et aux démonstrations de Huguenin et de Mathias-Duval. Ce dernier auteur a bien montré que les deux noyaux du facial, le noyau inférieur et le noyau supérieur (noyau facial abducteur) correspondent aux divisions de

mais, quand même on ne pourrait pas suivre l'abducens jusqu'au noyau du facial, il est également difficile de comprendre pourquoi ces fibres sont si étroitement entrelacées avec celles du facial, tandis qu'il est séparé par toute la longueur de la protubérance de la troisième paire, avec laquelle il est associé en action d'une façon si étroite. » Pour Lockhart Clarke, le nerf abducens et le nerf facial tireraient leur origine « de deux noyaux séparés aussi bien que du même noyau. » En pratiquant des coupes longitudinales du pont de Varole, L. Clarke a essayé à plusieurs reprises de vérifier si quelques-unes « des fibres du nerf abducens changeaient de direction pour remonter en haut, » mais il n'a jamais pu réussir à trouver la plus légère indication sur un tel trajet.

Enfin, voici l'explication que le même auteur place comme légende à côté d'une figure schématique peu claire et difficile à comprendre :

« Sur une section parallèle au plancher du quatrième ventricule, et à quelque distance de ce plancher, on voit, dit-il, des fibres qui sortent du tubercule gris, montent et s'incurvent en dedans vers le noyau de la troisième paire. Des fibres blanches, qui ont passé à travers et au-dessous du noyau commun des nerfs facial et abducens, se joignent aux précédentes en se plaçant à leur côté interne et montent vers le même endroit. Par suite il devient évident que, et la base du tubercule gris dans lequel la racine sensitive du trijumeau pénètre et

distribution du facial. Le premier, l'inférieur, est intéressé dans la paralysie labio-glosso-laryngée, l'autre répond bien à ce qu'on appelle le facial supérieur ; les rapports de cette partie des muscles de la face, orbiculaire, sourcilier, etc. avec les mouvements des yeux mérite d'être rapproché des connexions que ces nerfs présentent au niveau de leur origine.

les faisceaux de fibres qui passent au travers et au-dessous du noyau facial abducteur, sont en connexion avec le noyau de la troisième paire. »

Il est certain qu'on ne peut voir dans ces différents passages une description complète de l'anastomose de la 6e et de la 3e paire. Malgré la réclamation adressée par M. Lockhart Clarke à M. le Dr Féréol à propos de l'observation présentée par ce dernier auteur à la Société médicale des hôpitaux (1) (obs. IV de ce mémoire), il nous semble qu'il est permis de dire que M. L. Clarke n'a pas décrit d'une façon positive la communication de la 3e paire et de la 6e : il a indiqué un faisceau de fibres qui d'un côté touche au noyau de l'abducens, de l'autre au noyau de l'oculo-moteur, mais il n'a parlé ni de son rôle, ni de sa nature. Enfin nous noterons qu'en tous cas dans sa description il ne s'agissait que de fibres commissurables unissant les deux noyaux moteurs oculaires situés sur un même côté de la ligne médiane.

Il faut arriver à Meynert et à Huguenin (2) pour trouver une véritable description de cette colonne anastomotique. Après avoir indiqué la double direction en forme de fer-à-cheval que suit le nerf facial pour se rendre à son véritable noyau, Huguenin dit : « Le noyau de la 6e paire est situé dans l'anse que forme le facial au niveau de son genou, et le nerf oculo-moteur externe chemine dans cette anse dont l'ouverture regarde en bas et en dehors.

« Ce noyau présente les mêmes cellules multipolaires que le noyau du facial. Il reçoit des filets venant du raphé,

(1) Loc cit., année 1873, p. 370.

(2) G. Huguenin, Allgemeine pathologie der Krankheiten des Nervensystems, Zurick 1873.) Traduit en français par MM. Mathias Duval et Keller. Paris 1879, J.-B. Baillière et fils, éditeurs.

mais il n'est pas complètement démontré que ces filets s'entre-croisent au niveau du raphé.

« On ne sait rien sur les communications de ce noyau avec les centres optiques situés plus haut; pour ce qui est des anastomoses avec le noyau de la 3e et de la 4e paire, l'auteur a vu des filets qui semblaient unir la partie supérieure du noyau de la 6e paire avec le noyau de la 3e paire du côté opposé.

« Si ces dernières anastomoses existent, il est parfaitement inutile d'admettre avec Schrœder van der Kolk que la 6e paire est un nerf sans entre-croisement. Ainsi reportons-nous à la figure 7; on y trouve, A A, les deux yeux, C le chiasma, B les tubercules quadrijumeaux supérieurs, III les noyaux des moteurs oculaires communs, VI les noyaux des oculo-moteurs externes. »

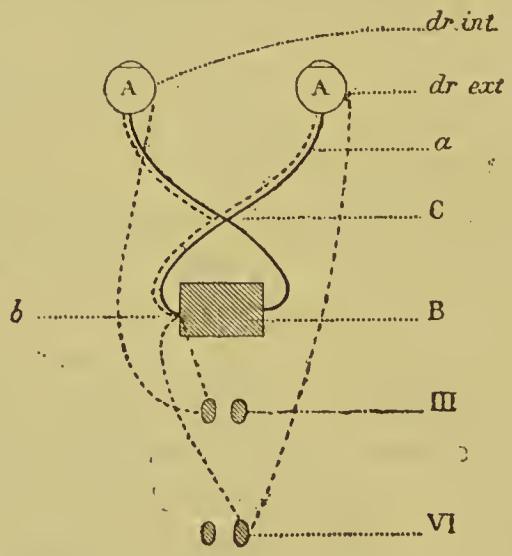

Fig. 7.
(Schema de Huguenin) (1).

(1) Cette figure n'est pas exactement celle que l'on trouve dans Huguenin, page 171 ou dans la traduction de MM. Duval et

Supposons que les rayons partis d'un objet placé à droite de l'observateur viennent à frapper les deux moitiés gauches des rétines, de façon à y former, en raison de l'obliquité des rayons, une image peu nette, il est certain que les deux yeux vont être portés à droite, de façon à ce que les images se fassent sur un point plus voisin de la macula et que les impressions soient plus distinctes.

Voyons ce qui se passe pour l'exécution de ce mouvement :

« Pour la vision distincte, dit Huguenin, s'exécute alors une rotation réflexe de l'œil vers la droite, rotation qui nécessite l'intervention de l'oculo-moteur commun gauche (muscle droit interne), et celle de la 6e paire droite (muscle droit externe). Du point *b* doivent donc partir des filets réflexes se rendant au noyau de la 3e paire gauche (III) ; ces filets non entre-croisés ont été démontrés par Meynert. Le noyau de la 6e paire du côté opposé doit également être atteint en même temps. » Or l'auteur a mentionné plus haut des filets partant de ce noyau et se rendant, soit *au rayon de la 6e paire du côté opposé*, soit *au tubercule quadrijumeau du côté opposé*, sans que l'on pût préciser. » Voici, en effet, ce qu'on lit à propos du noyau de la 6e paire :

« Le *noyau de la 6e paire* envoie des filets au nerf facial qui passe à côté de lui. D'autres filets se rendent au

Keller (p. 180). Nous l'avons un peu modifiée dans la partie qui a trait à l'impression d'une image sur les yeux et à la marche de cette impression lumineuse jusqu'au tubercule quadrijumeau antérieur gauche. Le reste est identique à celle de Huguenin. — Nous ferons remarquer que si l'influx nerveux suivait le trajet indiqué par Huguenin il serait impossible d'expliquer avec cette disposition la paralysie du droit interne que nous avons observée.

raphé, s'y entre-croisent et gagnent la partie interne du pédoncule (Meynert). Enfin d'autres filets communiquent avec le noyau de la 3e paire du côté opposé (ou avec le tubercule quadrijumeau du côté opposé?). »

On voit que la figure et sa légende détruisent en grande partie ce que l'on trouve dans le texte, car l'auteur ne se sert pas de la bandelette de fibres étendue de la 6e à la 3e paire pour indiquer que c'est dans cette direction que passent les excitations motrices destinées aux contractions du muscle droit interne. Huguenin établit, au contraire, une connexion entre la 6e paire et les tubercules quadrijumeaux supérieurs, et c'est des sub-quadrijumeaux supérieurs qu'il fait partir la synergie des mouvements conjugués de l'œil. Or c'est là une chose possible, mais dont il est difficile de parler, car on sait encore très-peu de chose des fibres qui, des noyaux gris du bulbe se rendent aux ganglions cérébraux, tandis qu'il nous est beaucoup plus facile d'étudier les fibres qui, des noyaux moteurs, se rendent aux muscles; de plus la physiologie nous permet de mieux contrôler leur action.

Il y a longtemps que pour expliquer la synergie des mouvements de latéralité des yeux, les auteurs ont admis qu'il devait exister un centre de coordination. Seulement ils ont placé ce centre soit à la périphérie, dans l'écorce cérébrale, c'est-à-dire dans le centre où les images et les rayons lumineux sont perçus, soit dans les tubercules quadrijumeaux, c'est-à-dire dans le centre de sensation. Aussi est-ce là le point nouveau que nous tâchons de bien mettre en relief, c'est que les excitations motrices synergiques des mouvements de latéralité de l'œil partent d'un même noyau gris. Il suffit

alors que ce noyau reçoive une seule excitation motrice du centre sensitif.

C'est ce que nous avons essayé de faire comprendre dans le schéma suivant.

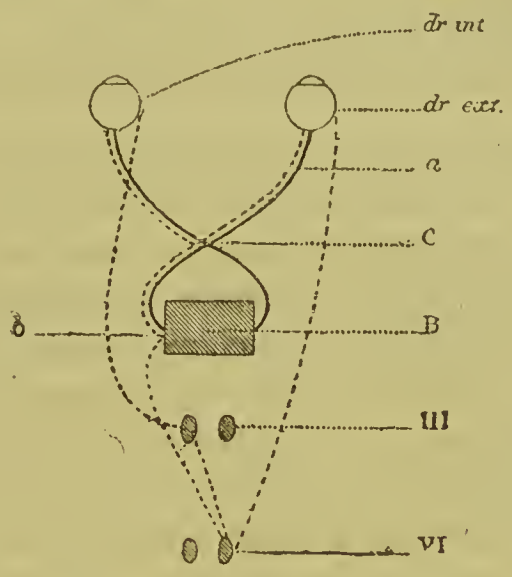

Fig. 8.

Schema proposé, pour expliquer d'après l'hypothèse que nous soutenons, la marche de l'excitation nerveuse destinée aux deux muscles latéraux de l'œil.

Comme dans celui de Huguenin, nous avons figuré en *a* la marche de l'impression lumineuse produite sur les deux moitiés gauches des rétines, par un même objet placé à droite et un peu en dehors de l'observateur; jusqu'au point *b* des tubercules quadrijumeaux antérieurs gauches notre figure ne diffère pas de celle de Huguenin. C'est de ce point que partirait, selon nous, l'excitation motrice destinée à produire le double mouvement des yeux vers la droite, cette excitation après avoir traversé la ligne médiane viendrait en VI dans le noyau de la 6e paire du côté droit, et ce noyau commanderait le double mouvement au droit externe

droit (dr. ext.), par l'intermédiaire du nerf moteur oculo-externe et au droit interne gauche (dr. int.) au moyen du filet qui passe par le noyau de la 3e paire gauche.

Description du faisceau anastomotique qui unit les noyaux de la troisième et de la sixième paire. — Nouvelles recherches en collaboration avec M. Mathias Duval.

Nous avions d'abord eu l'intention de nous livrer à des recherches personnelles sur ce sujet. Mais, comme l'étude de ce petit point d'anatomie nécessitait, pour lui seul, des préparations longues et nombreuses (sans parler de leur difficulté), nous avons saisi avec empressement l'offre gracieuse que M. Mathias Duval nous a faite de poursuivre avec lui, sur ses nombreuses préparations, la solution du problème en suspens. Nous étions doublement heureux d'avoir à notre disposition des coupes dont nous ne pouvions espérer atteindre la perfection, et de nous couvrir dans ces recherches délicates de l'autorité de ce maître éminent.

Les pièces que M. Duval accumule depuis plusieurs années sont rangées méthodiquement par séries qui constituent une sorte de répertoire qu'on peut toujours revoir et consulter (1), et dans lequel on peut suivre de

(1) M. M. Duval a déjà publié une partie de ses recherches sur les origines réelles des nerfs craniens, in Journal de l'anat. et de phys., de Ch. Robin, 1876, p. 496, et suiv. Il a décrit le nerf hypoglosse, le nerf facial, le nerf oculo-moteur externe et les noyaux de ces nerfs.

« Nous insisterons, dit-il, sur la nécessité de pratiquer un nombre presque indéfini de coupes, se succédant sans interruption, c'est-a-dire de telle manière qu'un segment donné de l'axe cérébro-spinal, du bulbe par exemple, se trouve débité en une série de coupes fines, sans aucune perte de substance. C'est ce que nous avons essayé de réaliser dans nos recherches, et c'est à cette méthode que nous devons le caractère essentiellement démonstratif de

coupe en coupe les trajets plus ou moins tortueux de certains nerfs. Cette riche collection nous était nécessaire pour suivre la colonne de fibres que nous allons

nos collections de préparations. Nous nous sommes donné pour règle d'arriver au résultat suivant : une longueur de 1 millimètre de bulbe humain sera débitée en trente-six coupes (dont chacune à 1/36 de millimètre). Ces coupes sont reçues à part dans des godets numérotés : on peut en recevoir de trois à quatre dans chaque godet, parce qu'il n'y a pas de différence bien sensible dans l'organisation de segments aussi peu distants les uns des autres ; mais toujours est-il qu'avec des préparations régulièrement échelonnées à une aussi minime distance, il est impossible de laisser échapper les moindres éléments de transition dans l'organisation des étages successifs de l'isthme de l'encéphale, région si importante et à métamorphoses si brusques, que peu d'auteurs nous paraissent jusqu'à ce jour en avoir saisi les phases rapides et compliquées.

Parmi les travaux d'une importance capitale sur l'anatomie microscopique de ces régions, nous aurons souvent à citer les belles planches et les descriptions de Stilling. Or, nous aurons maintes fois à faire remarquer que si ses planches sont souvent irréprochables, il n'en est pas de même de leur interprétation, l'auteur attribuant à tel nerf un noyau qui appartient à tel autre : c'est que les connexions ne peuvent être saisies que si elles sont suivies sur un nombre de coupes se succédant régulièrement, sans interruption ; de ce qu'un noyau ou amas de cellules nerveuses se trouve placé dans un certain étage du bulbe ou de la protubérance en un point où il semble faire suite à un faisceau radiculaire observé dans un point analogue sur des coupes pratiquées à un étage différent et peu éloigné, on n'en saurait conclure que ce faisceau provient de ce noyau si on ne possède toutes les coupes intermédiaires propres à montrer les détails intimes et successifs de cette connexion supposée.

Les coupes longitudinales, ou pratiquées selon différents plans obliques, sont toujours utiles pour permettre d'embrasser en une seule vue des dispositions générales importantes ; mais elles deviennent beaucoup moins nécessaires, et ne sont jamais indispensables, du moment que l'on possède la série complète de coupes perpendiculaires à l'axe, lesquelles permettent de suivre d'une manière pour ainsi dire mathématique, et de reconstruire comme par les procédés de géométrie descriptive, le trajet de faisceaux qu'on ne perd jamais de vue. »

décrire, car, loin d'être rectiligne, elle subit plusieurs incurvations ; de sorte que si heureuse que soit la direction d'une coupe elle ne peut jamais contenir qu'une portion de son trajet. Il est donc nécessaire de refaire, après l'examen, la synthèse du cordon nerveux qu'on n'a vu que par tronçons, afin d'en représenter ensuite le trajet dans l'espace.

Nos investigations ont porté d'abord sur le bulbe du chat. Les centres nerveux de cet animal présentent en effet des dispositions plus tranchées que ceux de l'homme, et la région bulbo-protubérantielle en particulier y est moins compliquée de fibres transversales. Il devient dès lors plus facile de n'aborder l'étude du bulbe de l'homme qu'après l'avoir étudié chez le chat.

Ne pouvant donner ici la description détaillée que M. Duval (1) a publiée dans le *Journal d'anatomie* de M. Robin sur les noyaux de la sixième et de la septième paire, ainsi que sur le trajet de ces nerfs, nous renvoyons à ces études fort complètes : toutefois, nous allons résumer rapidement les faits établis par cet auteur; les figures 9 et 10 permettront d'en suivre facilement la discription succincte (2).

M. Duval a démontré que le noyau de la sixième paire M, (fig. 9) fournit presque exclusivemant au moteur oculaire externe ; le facial ne lui emprunte que quelques filets. Le véritable noyau du facial se trouve en FI, et le nerf de la septième paire ne l'atteint qu'après avoir changé trois fois de direction. On peut comprendre ce trajet compliqué

(1) Journal anat. et phys. de Robin, 1876-77-78.

(2) Nous remercions nos éditeurs MM. J.-B. Baillière et fils qui nous ont obligeamment prêté les deux figures 9 et 10 ; elles sont extraites de l'art. de M. M. Duval paru dans le 23e vol. du Dict. de méd. et de chir. pratiques, 1877.

si l'on se reporte aux deux figures (9 et 10) qui sont faites dans deux plans différents : l'une (fig. 10) comprend le

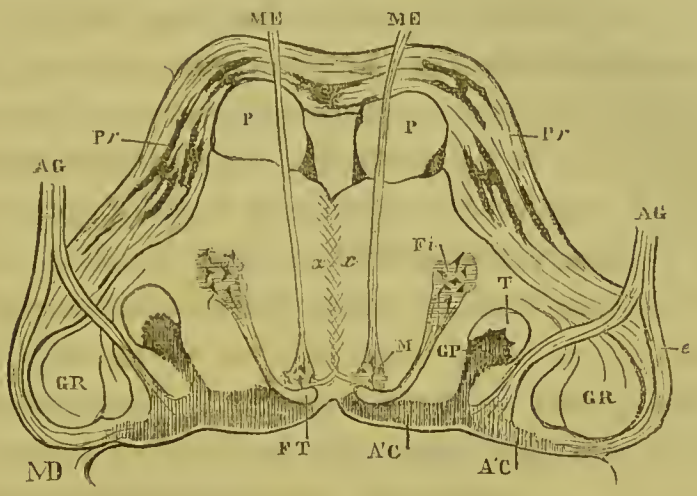

Fig. 9.

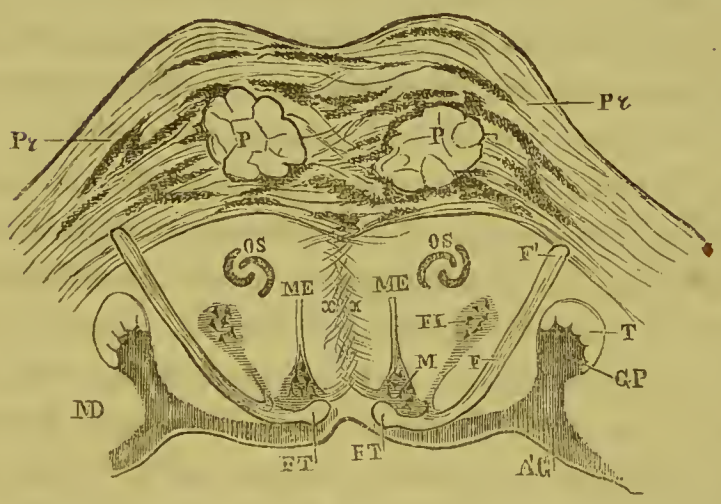

Fig. 10.

Fig. 9. Schema d'une coupe au niveau de la ligne de jonction du bulbe et de la protubérance.

Fig. 10. Schema d'une coupe de la protubérance (au niveau de son bord inférieur). *P*, *P*, pyramides. *Pr*, *Pr*, fibres transversales de la protubérance. *ME*, *ME*, racines du nerf moteur externe. *M*, noyau commun du moteur oculaire externe et du facial. *FT*, *fasciculus teres* (portion verticale de l'anse du facial). *FI*, noyau inférieur du facial (dans lequel prennent naissance les fibres radiculaires qui vont former le *fasciculus teres*). *CP*, substance gélatineuse de Rolando (tête de la corne postérieure). *T*, racine ascendante du trijumeau. *A' C*, substance grise du plancher du 4e ventricule (noyau de l'acoustique). *AG*, tronc du nerf acoustique. *e*, sa racine externe. *i*, sa racine interne. *GR*, corps restiforme. *OS*, olive supérieure.

trajet du facial FT, F. F′, depuis le fasciculus teres jusqu'à son émergence, l'autre, (fig. 9), depuis le fasciculus teres FT jusqu'à son noyau FI. Ces deux trajets presque parallèles sont réunis par une troisième portion qui leur est perpendiculaire, le *fasciculus teres*, et qu'on voit représentée sur la figure 11 (7′). Le véritable noyau du facial FI correspond à la portion du facial qu'on a dénommée en clinique facial inférieur. C'est, en effet, ce noyau qui est intéressé dans la paralysie labio-glosso-laryngée. La partie que le facial emprunte au noyau de la sixième paire correspond au facial supérieur. Nous avons déjà parlé dans une note (page 89) de l'intérêt que présente cette origine commune du nerf moteur oculaire externe et de la partie du facial qui anime les parties voisines de l'orbite au point de vue fonctionnel. Il y aurait là matière à considérations sur l'expression de la physionomie, etc.; mais nous nous écarterions trop de notre sujet.

Chez le chat, sur des coupes horizontales parallèles au quatrième ventricule, on voit très-distinctement un faisceau de fibres longitudinales cheminer parallèlement au raphé et à quelque distance en dehors. Cette colonne se détache manifestement de la partie antérieure du noyau de la 6e paire, et se dirige d'arrière en avant. En examinant un nombre suffisant de coupes, on suit cette colonne jusqu'à une certaine distance du noyau de la 3e paire, et l'on constate qu'elle est plus profondément située dans sa partie antérieure. Mais on voit de plus chez cet animal les faisceaux de droite et de gauche s'entre-croiser sur la ligne médiane, de façon que la colonne née du noyau de la 6e paire droite se rend au noyau de la 3e paire gauche et réciproquement. Cet entre-croisement se fait tout près du noyau de la 3e paire, comme l'indique la figure 11.

En continuant à examiner des coupes de plus en plus profondes, on suit toujours l'extrémité antérieure de ce faisceau et on le voit se placer au côté postéro-interne du noyau de la 3e paire ; toutefois, il ne paraît pas contracter de connexions intimes avec ce noyau, car sur des coupes plus profondes qui montrent non plus le noyau mais le nerf de la 3e paire, on continue à voir le faisceau que nous avons décrit, et il présente à ce niveau à peu près le même volume qu'il avait auparavant. En définitive il vient s'accoler au côté interne du nerf moteur oculaire commun.

Ainsi chez le chat, le trajet, la destination, l'origine et la terminaison du faisceau d'anastomose sont des plus précis, et la description en est facile.

Fig. 11 (Schéma d'après une coupe faite dans le plan du plancher du 4e ventricule).

a, *a*, Raphé. 7, 7', 7'', genou du facial (7' est la partie moyenne de ce genou c'est le *fasciculus teres*). VI, noyau du moteur oculaire externe. III, noyau du moteur oculaire commun. 3, les racines de ce nerf, dont les plus internes viendraient du noyau de la 6e paire du côté opposé.

La figure 11 représente d'une façon tout à fait sché-

matique le trajet de la colonne que nous venons de décrire. A la partie supérieure du dessin, le nerf moteur oculaire commun 3 et l'extrémité antérieure du filet anastomotique venu de la 6e paire, ont été supposés redressés et ramenés dans le plan du dessin. Dans la fig. 12, au contraire, qui est aussi dessinée schématiquement, mais d'après une coupe faite dans le plan antéro-postérieur, on voit la direction de ces fibres à travers l'épaisseur de la protubérance et leur incurvation pour s'accoler au côté interne du noyau de la 3e paire (1).

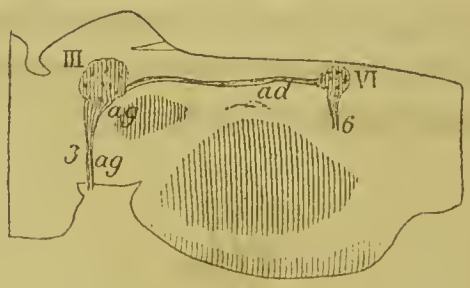

Fig. 12 (Schéma).

Coupe longitudinale antéro-postérieure passant par les noyaux de la 3e et de la 6e paire du côté droit. Trajet schématique du filet anastomotique qui réunit la 6e paire à la 3e.

III, noyau de la paire. VI, noyau de la 6e paire. 3, nerf mot. oculaire commun. 6, nerf de la 6e paire. *ad*, partie droite de l'anastomose avant entrecroissement. *ag*, partie gauche de cette anastomose qui s'est entre croisée et vient s'accoler au nerf de la 3e paire.

Pour l'homme, nous n'avons pas eu de préparations aussi heureuses, et nous n'avons pu y suivre le trajet de cette anastomose avec tous les détails que nous venons de relater chez le chat. C'est surtout pour l'entre-croisement qu'il nous est impossible d'être aussi affirmatif que

(1) On peut voir dans l'Atlas de Stilling, planche XXI, combien cette figure ressemble aux dessins 2, 3, 4 et 5.

nous l'avons été pour la disposition de cette colonne chez le chat. Néanmoins, nous avons suivi le trajet du nerf jusqu'au noyau de la 3e paire, à son côté interne. Peut-être

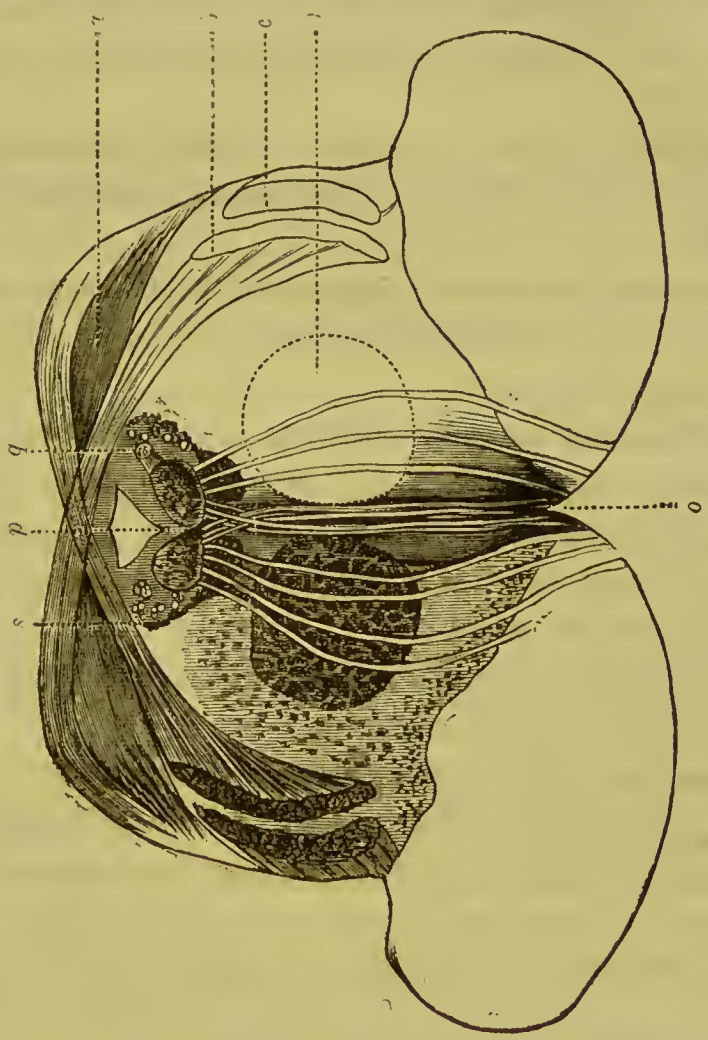

Fig. 13. (Coupe au niveau du noyau du moteur oculaire commun et des racines de ce nerf.) (1)

l'entre-croisement se fait-il là, et les fibres, que l'on voit, sur la figure de Huguenin que nous reproduisons ici (fig. 13),

(1) On pourrait croire d'après cette figure qu'on trouve à la p. 147 de l'ouvrage de Huguenin traduit par M. Duval et Keller, (J. B. Baillière, éditeurs), que cet auteur a représenté au côté interne du

s'entre-croiser au-dessous du noyau de la 3e paire, ne sont-elles autre chose que les fibres anastomotiques que nous décrivons.

Si nous résumons maintenant comment les divers auteurs ont compris ou interprété ce faisceau nerveux, on peut dire :

Que M. *Vulpian* a vu sa terminaison antérieure lorsqu'il a décrit les fibres radiculaires postérieures de la 3e paire ;

Que *Stilling* en a vu l'origine, le trajet et la terminaison, qu'il l'a fort bien dessiné mais qu'il n'en a pas compris la destination ;

Que *Schrœder van der Kolk* n'a vu que son trajet et sa terminaison dans la 3e paire, sans se douter de ses relations physiologiques, puisqu'il en a fait l'origine de la 6e paire (il rejetait toute origine de l'abducens dans le noyau de la 6e paire) ;

Que *Lockhart Clarke* l'a assez bien décrit, mais sans vraiment lui assigner son rôle ;

Que *Huguenin* et *Meynert* enfin l'ont bien vu et bien décrit, mais qu'ils ne semblent pas avoir compris son action sur le droit interne, puisqu'ils expliquent tout autrement la synergie des mouvements oculaires.

Nous croyons avoir établi nettement chez le chat ses

moteur oculaire commun, le faisceau dont nous parlons. Il n'en est rien, bien loin que Huguenin indique ces fibres comme efférentes, radiculaires, périphériques, il en fait des fibres centrales, afférentes, qui relient la troisième paire aux ganglions cérébraux. Cependant il y aurait peut-être lieu de proposer une autre interprétation que celle que donne Huguenin à propos de la figure de son ouvrage, et il est possible que ces fibres représentent celles que nous décrivons. Malgré plusieurs recherches, nous n'avons pu, jusqu'à ce jour, parvenir à voir ces filets nerveux entrecroisés sur la ligne médiane.

connexions et son entre-croisement. Chez l'homme, où il est plus difficile de le suivre, ses connexions sont également évidentes, mais nous ne pouvons affirmer si chez ce dernier l'entre-croisement se fait au-dessus du noyau de la 3e paire ou au niveau de ce noyau (1).

(1) Ne voulant, autant que possible, n'avancer que des faits positifs et dont nous ayons pu constater la réalité, je tiens à faire remarquer encore une fois que nous n'avons bien vu cette disposition, M. Duval et moi, que chez le chat. Dans le but d'éclaircir ce point, M. Duval, dont je ne saurais assez reconnaître l'extrême obligeance, a bien voulu, sur ma demande, se livrer à de nouvelles recherches.

Sur de nombreux bulbes d'adulte et d'enfant, et même sur celui d'un singe, dont il a pu examiner les centres nerveux, M. M. Duval n'a pu retrouver l'entrecroisement que nous avions constaté si manifestement chez le chat.

Il faut évidemment sur ce point faire des réserves, un fait négatif ne saurait, jusqu'à nouvel ordre, infirmer un fait positif. On ne peut admettre, qu'après de nouvelles recherches, qu'il s'agisse ici d'une disposition spéciale au chat. Au contraire, il est plus rationnel d'expliquer par la difficulté même des préparations la différence des résultats obtenus. Il suffit, en effet, qu'une coupe soit très-légèrement oblique et ne passe pas exactement dans le plan où ces quelques filets s'entrecroisent pour qu'on ne puisse les retrouver au milieu de toutes les fibres du raphé. De plus, les préparations sur le bulbe de l'homme en raison de leur étendue sont plus difficiles à réussir.

Enfin, il est possible que cet entre-croisement n'ait pas lieu au même niveau chez l'homme et qu'il ne se fasse qu'après que le faisceau anastomotique a atteint le noyau de la 3e paire; et dans cette hypothèse, on peut, comme nous venons de le dire, interpréter dans ce sens la figure 13 empruntée à Huguenin.

CHAPITRE III.

PREUVES PHYSIOLOGIQUES.

1re Proposition : *Le noyau de la 6e paire d'un côté innerve le droit externe du même côté et le droit interne de l'autre côté.*

La colonne de fibres nerveuses longitudinales dont nons venons de donner la description et qui s'étend, comme on l'a vu, entre le noyau de la 6e paire d'un côté et celui de la 3e paire de l'autre, est manifestement, par ses tenants et ses aboutissants, un faisceau anastomotique qui relie les nerfs moteurs oculaires entre eux. Mais quelle est sa composition? Quelles sortes d'éléments contient-elle? Sont-ce des fibres excito-motrices venues du cerveau, comme le pense Huguenin, des fibres sensitives, des fibres motrices, etc.? Contient-elle le filet moteur que le noyau de la 6e paire envoie au droit interne de l'œil du côté opposé?

Nous allons demander à la physiologie la solution de cette question.

On sait qu'en physiologie on emploie deux méthodes expérimentales pour démontrer le rôle d'un nerf. Tantôt on le détruit ou on l'excite pour observer son action sur les organes auxquels il se distribue; tantôt on le coupe au-dessous de son ganglion ou l'on détruit le noyau dans lequel il prend naissance, afin d'étudier, après avoir laissé vivre l'animal plus ou moins longtemps, les modifications de structure, les dégénérescences qu'il peut subir: c'est la méthode wallérienne.

Nous n'avons pu tirer, à notre grand regret, aucun résultat de la méthode de Waller, et cependant c'est elle qui aurait tranché le débat, sans laisser subsister de doute, c'est elle qui aurait pu seule apporter la démonstration complète, irréfutable de l'anastomose que nous décrivons.

Nous savions parfaitement, en effet, que si nous pouvions apporter des protubérances, des nerfs moteurs oculaires communs, des rameaux nerveux des muscles droits internes, présentant à la suite de la destruction du noyau de la sixième paire, la dégénérescence décrite par Waller, tout le monde admettrait l'existence, le trajet, la terminaison du filet nerveux destiné au droit interne.

Mais, dans nos expériences, les lésions que nous avons été obligé de produire pour irriter ou paralyser la sixième paire touchent à des régions si importantes et si essentielles à la vie que quelque limitées qu'elles aient été dans certains cas, nous n'avons pu obtenir la *survie* suffisante à la production de la dégénérescence. Et, dans les quelques cas où l'animal a survécu, nous n'avions produit qu'une lésion insuffisante pour déterminer une paralysie durable ; par conséquent, la dégénérescence ne pouvait en être la conséquence.

C'est donc avec la première méthode que nous avons obtenu les résultats positifs, et, à notre avis, suffisamment démonstratifs que nous allons exposer. Nos expériences ont eté faites dans le laboratoire de M. Béclard, avec la collaboration de M. Laborde. L'un de nous a déjà, dans une communication faite à la Société de biologie dans sa séance du 18 novembre 1877, consigné les principaux résultats que les lésions nous avaient don-

nés ; nous allons nous occuper exclusivement ici des troubles oculaires auxquels nos lésions ont donné lieu.

Nous n'avions à notre disposition pour faire nos recherches que des chiens et des lapins, nous ne nous sommes pas servi du lapin parce que ce dernier n'a pas dans la vision binoculaire des mouvements associés comparables à ceux de l'homme.

Nos expériences ont été assez nombreuses pour que nous ayons obtenu tous les genres de déviations que pouvait fournir la région que nous explorions. Nous ne citerons pas les faits semblables, et ne relaterons que des exemples de chaque variété de lésion ou de déviation.

Quant au procédé opératoire, nous avons dû renoncer à la méthode qui consiste à mettre le bulbe à découvert après avoir sectionné les muscles de la nuque, parce que les conditions, dans lesquelles on se place en opérant ainsi, s'éloignent trop des conditions physiologiques, et qu'il est bien difficile, de faire des observations du genre de celles que nous avions à faire, sur un animal qui a déjà subi de telles mutilations. Dans toutes nos expériences, c'est à la méthode suivante que nous avons eu recours.

Après avoir fait une boutonnière à la peau, nons avons introduit un longue tige d'acier, à pointe triangulaire, à travers les muscles de la nuque, et nous sommes entrés dans la cavité crânienne en perforant la membrane occipito-atloïdienne. Avec un peu d'habitude et après quelques tâtonnements, nous sommes arrivé à connaître la direction qu'il fallait donner à l'instrument pour ne pas léser les parties inférieures du plancher du quatrième ventricule ; quant à la profondeur, elle nous était in-

diquée par un curseur fixé à l'avance sur la tige et qui nous servait de point de repère. Nous avons toujours eu comme but de produire une lésion idéale bien limitée au niveau du noyau de la sixième paire, de façon à déterminer le moins de désordres possible, et d'avoir des animaux dont la vie ne fût pas compromise. Malheureusement nous n'avons pu obtenir ce dernier résultat, et, comme je l'ai déjà dit, nous n'avons pu observer la dégénérescence secondaire sur le trajet des fibres anastomotiques.

Nos expériences ont été classées en plusieurs groupes en rapport avec la variété qu'avait présentée le symptôme : *déviation oculaire*. Nous avons séparé d'abord les déviations des deux yeux non conjuguées, des déviations véritablement synergiques conjuguées. Celles-ci correspondent à une lésion du plancher, elles se sont produites de deux façons : tantôt c'est par irritation à distance, tantôt par paralysie. Quant aux autres déviations, à celles où la conjugaison latérale n'a pas lieu, il serait nécessaire de faire de nouvelles recherches. Et, pour notre part, il y a certaines expériences où nous sommes tenté de voir une association des mouvements de rotation produits par les muscles obliques. Enfin il y a des cas où il ne semble exister aucune synergie, et où les déviations oculaires pourraient s'appeler mouvements incoordonnés des yeux (lésions du cervelet). Mais, comme je l'ai dit, ce point devra être étudié à nouveau.

PREMIER GROUPE

Expériences dans lesquelles un traumatisme du plancher du quatrième ventricule a été suivi d'une déviation conjuguée typique.

A. *Cas dans lesquels la double déviation des yeux avec conjugaison a été le résultat d'une lésion portant sur le plancher du quatrième ventricule, mais n'intéressant pas le noyau de la sixième paire. Les yeux regardent du côté de la lésion* (DÉVIATION PAR EXCITATION) (Voir la fig. 3, pl. II).

Ces faits sont les plus nombreux; au début nous n'en obtenions presque jamais d'autres, et on le comprendra facilement à cause des difficultés opératoires et de la précision du point limité qu'il s'agissait d'atteindre.

EXPÉRIENCE I.

Jeune chienne blanche, bull. terrier, n° 5, 10 octobre 1877.

RÉSUMÉ. — *Lésion à droite de la ligne médiane, s'étendant depuis le bec du calamus jusqu'à 2 à 3 millimètres au-dessous et en dehors de l'eminentia teres. — Déviation double à droite.* — (DÉVIATION PAR IRRITATION).

Procédé opératoire comme il a été décrit plus haut.

Piqûre simple à travers la membrane occipito-altoïdienne.

Syncope respiratoire, persistance des battements cardiaques et des réflexes oculaires. La respiration reprend au bout de quelques minutes.

Symptômes oculaires. — Du côté des yeux on observe un strabisme divergent très-prononcé de l'œil droit. La déviation en dedans de l'œil gauche est beaucoup moins prononcée.

La tête, d'abord entraînée à droite se tourne vers la gauche, mais la déviation des yeux ne change pas, et au bout de quelques instants on trouve toujours les mêmes déviations.

Pendant environ une demi-heure les mêmes phénomènes persistent : le strabisme externe de l'œil droit est toujours beaucoup plus prononcé que le strabisme interne de l'œil gauche.

L'animal tombe dans le collapsus.

On le tue par insufflation d'air dans le cœur.

Autopsie immédiate. — Lésion traumatique au niveau de la pointe du calamus, s'étendant et remontant sur le côté droit de la ligne médiane dans une étendue d'un demi-centimètre environ.

Des coupes successives, *après durcissement dans l'alcool*, montrent que la lésion a détruit presque toute l'étendue de la colonne grise des nerfs mixtes (glosso-pharyngien et pneumogastrique), elle arrive en haut jusqu'au niveau des filets les plus supérieurs du glosso-pharyngien, mais se trouve distante de plusieurs millimètres (2 à 3 millimètres) du noyau du moteur oculaire externe.

Expérience II.

Chien barbet, tout noir, n° 7, 15 octobre 1877.

Résumé. — *Lésion linéaire du plancher du quatrième vent. à droite de la ligne médiane, étendue du bec du calamus jusque dans l'angle latéral droit du losange formé par le plancher. — Déviation conjuguée des yeux à droite* (irritation).

Procédé opératoire comme plus haut.

Premier phénomène. — Après un simple attouchement de la pointe, mouvement convulsiforme tout à fait localisé dans l'oreille droite. Puis aussitôt que la pointe est parvenue un peu plus haut, les deux globes oculaires sont instantanément et très-violemment entraînés à droite ; l'œil gauche en strabisme convergent, l'œil droit en strabisme divergent. Cette déviation est très-prononcée, et nous croyons avoir atteint le point visé (noyau de la sixième paire).

Nystagmus des deux yeux exagérant la déviation ci-dessus indiquée.

L'instrument est immédiatement retiré et l'animal détaché est mis à terre afin de constater les phénomènes paralytiques.

Les accidents suivants semblent se produire surtout sous l'influence des hémorrhagies bulbaires qui succèdent ordinairement au traumatisme.

Mouvements oscillatoires de la tête, véritables balancements d'un côté à l'autre, puis la tête est entraînée dans la rotation à gauche.

On observe une sorte de tic, de mouvement convulsif dans la patte gauche et les membres de la partie supérieure du dos. — Mouvements convulsifs dans l'oreille droite. Contracture passagère dans le membre postérieur droit.

Une heure après l'opération : collapsus presque complet, l'animal ne peut se tenir sur ses jambes, mais les phénomènes oculaires, déviation conjuguée à droite, persistent aussi prononcés.

Remarque : Il n'y a pas eu chez cet animal comme chez les premiers animaux (ce chien est le septième) mis en en expérience, de syncope respiratoire. Ce qui nous fait espérer que la lésion a dû porter plus haut que dans nos premières expériences.

Le 16. L'animal est dans le même état de collapsus. Mêmes phénomènes oculaires.

Il meurt dans la nuit du 16 au 17.

Autopsie le 17 octobre. — Lésion linéaire du plancher du quatrième ventricule à droite de la ligne médiane. Elle part du bec du calamus et se dirige obliquement de bas en haut et de dehors en dedans, jusque dans l'angle droit du losange formé par le plancher du quatrième ventricule.

Nombreuses hémorrhagies secondaires autour du bulbe et de la protubérance.

Coupes après durcissement. — La lésion, qui d'abord ne paraissait pas très-profonde, s'est enfoncée de haut en bas et un peu de dehors en dedans, dans le centre même du corps restiforme. Mais elle reste éloignée du noyau de la sixième paire.

Expérience III.

Chien barbet, noir, de haute taille et très-vigoureux. Quelques taches blanches dans les pattes et le museau, n° 8, 15 octobre, 1877. (Pl, II, fig. 3.)

Résumé. — *Lésion du bec du calmus pénétrant à droite dans le corps restiformé jusqu'à la pyramide antérieure. Noyau de sixième paire à plus de 3 mm. de la lésion. Déviation conjuguée à droite (du même côté que la lésion)* (irritation).

Procédé opératoire comme plus haut.

Aussitôt que la pointe de l'instrument arrive au contact du point visé, brusquement l'animal rejette la tête en arrière ; on lâche l'instrument et la tête de l'animal abandonnée à elle-même se porte à droite, tandis que les yeux sont violemment et complètement *entraînés dans la déviation conjuguée à droite (strabisme convergent gauche, divergent droit)*. La révulsion latérale des yeux a été telle que plus de la moitié de la cornée de chaque œil était cachée par les angles respectifs des deux paupières. Ces phénomènes oculaires persistent après qu'on a retiré l'instrument de la plaie et qu'on a détaché l'animal.

On observe ensuite les symptômes suivants : il existe une contraction marquée des pattes antérieures. L'animal essaie de se lever et malgré ses efforts ne peut se tenir sur ses jambes.

Au bout d'un quart d'heure il est pris d'un attaque convulsive épileptiforme, à laquelle succède une période de résolution de quelques minutes.

Il parvient à se relever et ses efforts n'aboutissent qu'à des mouvements d'une telle incoordination que l'animal paraît absolument en état d'ivresse; il est projeté à gauche et à droite et se heurte à tous les objets qu'il rencontre.

Dans une troisième phase, l'animal s'agite sur place, pousse des cris plaintifs et toutes les fois qu'il veut se mouvoir il est entraîné à droite dans un mouvement de manége.

La déviation oculaire existe encore telle que nous l'avons notée.

L'animal est tué par perforation du cœur.

Autopsie immédiate.

Lésion linéaire légèrement oblique d'une étendue de 2 millimètres environ siégeant au niveau du bec du calamus presque sur la ligne médiane.

Des *coupes successives* montrent que la lésion partant du bec du calamus d'arrière en avant et de bas en haut, intéressent les fibres entrecroisées, sur le raphé, des corps restiformes et pénètrent jusqu'au contact de la pyramide antérieure du côté droit à 3 millimètres environ au-dessous du noyau de la sixième paire.

Ces faits n'ont pas besoin, je crois, de longs commentaires, il y est bien évident, il me semble, que lorsque la lésion du plancher du 4e ventricule, n'intéresse pas directement le noyau, la déviation conjuguée se produisant du même côté que la lésion ne peut s'expliquer que par une irritation à distance du noyau de conjugaison des yeux (6e paire).

B. *Cas dans lesquels la double déviation des yeux avec conjugaison a été le résultat d'une lésion portant sur le noyau de 6e paire. — Dans ces cas, les yeux regardent du côté opposé à la lésion.* — (déviation par paralysie) (Voir les fig. 1 et 2. Pl. II) :

Expérience IV.

Chien blanc, n° 13, 25 octobre, 1877 (Pl. II, fig. 2).

Résumé. — *Lésion à droite de la ligne médiane au niveau de l'eminentia teres, (blessure typique du noyau de la sixième paire. Déviation double conjuguée des yeux à gauche* (déviation par paralysie).

Le procédé opératoire a été décrit plus haut.

L'instrument atteint rapidement le point visé et on observe de suite une déviation conjuguée, très-considérable des deux yeux

vers la gauche accompagnée de petits mouvements de nystagmus qui exagèrent la déviation.

L'animal est sacrifié immédiatement par section du bulbe.

Autopsie immédiate. Lésion très-limitée, tout à fait typique, au niveau de l'eminentia teres du côté droit. Le vermis inférieur est légèrement effleuré.

Expérience V.

Chien bull-terrier, blanc et jeune, vigoureux, de taille moyenne, n° 6, 12 octobre 1877 (Pl. II fig. 1,).

Résumé. — *Lésion en apparence superficielle, consistant en éraillures au niveau du bec du calamus, bien plus marquée à droite qu'à gauche. Les coupes montrent que la lésion s'étend par un long trajet jusqu'au noyau de la sixième paire du côté droit. Deux temps dans les phénomènes oculaires :* 1er *temps, déviation conjuguée à droite* (irritation) *;* 2e, *conjuguée à gauche* (paralysie).

La pointe de l'instrument, après avoir pénétré à travers la membrane occipito-atloïdienne, est dirigée en haut et en avant. Elle rencontre rapidement le plancher du quatrième ventricule, car on voit de suite, avant qu'elle ait pénétré très-profondément, latête s'infléchir à droite et les yeux se dévier immédiatement tous deux à droite, avec nystagmus.

L'animal qui est très-vigoureux ayant donné un violent coup de tête, l'instrument est abandonné dans la plaie de peur de produire une lésion trop profonde.

Mais aussitôt l'incurvation de la tête s'est faite du côté gauche où elle s'est maintenue, et les yeux se sont déviés en sens opposé, de sorte que nous avons maintenant une double déviation conjuguée des yeux vers la gauche.

Comme symptômes autres que les symptômes oculaires, nous devons noter une syncope respiratoire ayant duré près de deux minutes, avec persistance des battements cardiaques. La suspension des mouvements respiratoires a été telle qu'il s'est produit des phénomènes asphyxiques. L'ouverture de la carotide (faite pour tuer l'animal par insufflation d'air dans le cœur) a fourni du sang noir comme du sang veineux.

Autopsie immédiate. — Hémorrhagie secondaire abondante, dans la région inférieure du bulbe et sur le plancher du quatrième ventricule.

Après avoir enlevé les caillots, on aperçoit une lésion qui a déchiré toute la pointe du calamus à droite et à gauche; mais le côté droit est beaucoup plus intéressé.

Des *coupes successives*, après *durcissement dans l'alcool*, sont pratiquées dans le bulbe de bas en haut; elles montrent que la lésion profonde siége à droite de la ligne médiane, au niveau du bec. Cette lésion a détruit toute la colonne de substance grise de la partie inférieure du plancher du quatrième ventricule. Mais on voit que la lésion remonte beaucoup plus haut au-dessous du plancher. Arrivée au tiers moyen, on la voit traverser le raphé pour se porter un peu à gauche. Mais plus haut, au niveau de l'équateur transversal du plancher, on voit une nouvelle échappée qui s'étend jusqu'au noyau de la sixième paire qui est détruit.

Cette lésion est représentée dans la fig. 1 de la Pl. II, où l'on n'a dessiné que trois des coupes pratiquées sur le bulbe.

Dans ces deux exemples, où le noyau de la 6e paire a été fortement intéressé, on voit que la déviation des yeux s'est faite du côté opposé à la lésion.

Il y a donc eu paralysie du moteur oculaire externe du même côté que la lésion et paralysie de filet fourni au droit interne de l'œil du côté opposé par le noyau intéressé.

Dans le premier cas. (exp. IV), le seul que nous ayons obtenu aussi pur, aussi dégagé de complications, la lésion a été en quelque sorte produite d'emblée et n'a intéressé que le noyau.

Dans le second exemple, il est possible de suivre par les symptômes oculaires les progrès de la lésion au fur et à mesure qu'on la produisait.

La déviation des deux yeux d'abord du même côté que la lésion semble en rapport avec l'irritation qu'a du pro-

duire la blessure de la partie inférieure du plancher du 4e ventricule, tant que la destruction ne s'est pas étendue jusqu'au noyau de la 6e paire. Puis la dernière partie de l'expérience (déviation du côté opposé à la lésion) semble bien correspondre au dernier temps du traumatisme.

Nous aurions vivement désiré voir survivre un de ces animaux chez qui nous avions blessé le noyau de la 6e paire, de façon à observer la dégénérescence du filet destiné au droit interne de l'autre œil ; mais aucun des animaux de cette série n'a pu survivre, en raison de la gravité des désordres produits par l'expérience. Le chien n° 13, de l'expérience IV, aurait sans doute survécu, mais nous avons malheureusement été obligés de le sacrifier, parce qu'il servait en même temps à d'autres recherches poursuivies dans le laboratoire sur les sucs intestinaux.

Jamais nous n'avons pu depuis reproduire un traumatisme aussi limité, amenant aussi peu de désordres généraux.

Des deux expériences qui précèdent, je rapprocherai la suivante, qui s'y rattache par un point commun, la déviation par lésion du noyau de la 6e paire, mais s'en sépare par la section du pédoncule cérébelleux.

Expérience VI.

Jeune chienne terrier de couleur jaune, n° 3, 3 octobre 1877.

Résumé. — *Section du pédoncule cérébelleux inférieur gauche s'étendant obliquement en haut jusqu'au raphé, et intéressant le noyau de la sixième paire gauche. Premier temps (section du pédoncule) déviation du même côté que la lésion* (irritation); *dernier temps (lésions du noyau), déviation du côté opposé à la lésion* (paralysie).

L'expérience s'est composée de plusieurs temps.

Premier temps. — Avant que l'instrument ait pénétré assez

profondément pour avoir atteint la région du noyau de la sixième paire, l'animal se débat et pousse des cris ; il est évident qu'on l'a blessé au niveau des corps restiformes. Nous nous arrêtons et observons les phénomènes.

Chute de la paupière gauche avec tendance à *la déviation des yeux vers la gauche* (même côté que la lésion.)

Deuxième temps. — On enfonce un peu plus l'instrument. Immédiatement *les yeux se trouvent entraînés vers la droite* avec nystagmus : ces phénomènes durent peu, et après quelques secondes de repos, ils ont disparu.

Troisième temps. — L'animal a un peu secoué la tête, et de suite les deux yeux ont été *entraînés violemment vers la droite en déviation conjuguée* avec une fixité remarquable des globes oculaires.

L'expérience terminée, l'instrument retiré de la plaie, la déviation persiste, mais elle s'accompagne de mouvements nystagmiques compliqués.

Chaque œil subit un mouvement rotatoire spasmodique autour de son axe antéro-postérieur, de sorte que le globe oculaire du côté gauche semble attiré de bas en haut et de dehors en dedans, tandis que le globe oculaire droit subit un entraînement en sens contraire (1).

Les quatre membres sont paralysés. L'animal est sourd ; on constate en même temps une hémiplégie faciale très-prononcée du côté gauche. État de profonde stupeur.

L'animal meurt le lendemain.

Autopsie. — Hémorrhagie secondaire autour du bulbe et sur la face supérieure du ventricule.

Après avoir enlevé les caillots et lavé la pièce, on voit qu'une lésion profonde et oblique d'arrière en avant et de dehors en dedans sectionne presque complètement le pédoncule cérébelleux inférieur gauche. La section s'étend sur le plancher du quatrième ventricule jusqu'à la ligne médiane ; l'extrémité interne du traumatisme intéresse l'*éminence teres* (région du noyau de la sixième paire).

(1) Cf. la déviation des yeux de l'obs. LIII de la thèse de Prévost, p. 70. Thèse de Paris 1868 sur la déviation conjuguée des yeux.

2e GROUPE

Expériences daus lesquelles une lésion du plancher du 4e ventricule a été suivie d'une déviation des yeux non conjuguée.

A. *Un cas de double strabisme interne. — Lésion des deux noyaux de la 6e paire.*

Nous n'avons obtenu qu'une seule fois ce genre de déviation, et les circonstances dans lesquelles elle est survenue nous ont semblé la rendre intéressante. Ce cas nous a paru être la confirmation complète de la théorie que nous soutenons ; néanmoins, comme la déviation oculaire peut être différemment interprétée, nous ne nous appuierons pas sur ce résultat. Nous ne citons cette expérience que comme un exemple curieux, et pour ne pas omettre un seul des types de déviation que nous avons obtenus.

Expérience VII.

Chien épagneul, noir et blanc de taille moyenne, n° 10, 22 octobre 1877 (pl. II, fig. 5).

Résumé. — *Strabisme convergent double, correspondant à une lésion ayant porté sur les noyaux des deux moteurs oculaires externes.*

Opération par simple piqûre. La pointe peut être enfoncée profondément sans provoquer aucun accident.

Premier temps. — Déviation conjuguée des yeux à droite, puis au bout de quelque temps, après un mouvement de l'animal, la déviation conjuguée se fait à gauche ; des mouvements de nystagmus exagèrent cette nouvelle déviation. Dilatation des pupilles. Stupeur. Pas de paralysie des membres.

Au bout de quelque temps la déviation des yeux diminue ; l'animal ne conserve guère qu'un certain degré de stupeur.

Deuxième temps.— L'instrument est de nouveau enfoncé dans la plaie et on observe les désordres suivants du côté des yeux. Un double strabisme convergent des plus prononcés, entraîne les deux globes oculaires avec une telle force que les cornées disparaissent à moitié dans l'angle nasal des paupières.

Un incident d'expérience amène la mort immédiate de l'animal ; au moment où on retire l'instrument, il donne un coup de tête qui a dû produire une lésion dans la partie inférieure du bulbe.

Il meurt en quelques secondes après quelques efforts suspirieux.

Autopsie immédiate. — Déchirures et dilacération à la partie inférieure du bulbe.

Mais plus haut, au niveau de la ligne qui réunit les deux angles latéraux du plancher du quatrième ventricule existe une lésion transversale, un peu oblique, à cheval sur la ligne médiane, un peu plus étendue à gauche qu'à droite.

Coupes après durcissement dans l'alcool.—Des coupes successives montrent qu'il existe au niveau de la lésion apparente, une dilacération profonde, parfaitement symétrique, qui a détruit les *deux noyaux des deux moteurs oculaires externes.*

Les résultats de cette expérience peuvent être différemment interprétés. On peut dire qu'il y a eu paralysie des deux droits externes, d'où le double strabisme convergent ; on peut dire, en tenant compte des deux déviations conjuguées successives, que nous avons paralysé d'abord le muscle droit externe d'un côté et le droit interne de l'autre œil (relativement à l'innervation que ce muscle reçoit de la 6e paire). Puis en second lieu nous avons produit les mêmes désordres de l'autre côté. Mais il restait aux deux droits internes l'influx nerveux que leur fournit le moteur oculaire commun. C'est pour cela que les yeux se sont déviés en dedans.

C'est l'explication que nous proposerions, mais nous n'y tenons pas, et nous nous garderons bien de tirer aucune conclusion de cette expérience. Ce que nous désirons seulement faire remarquer à propos de cette observation, c'est qu'il est bien difficile d'expliquer les déviations observées, en s'appuyant de la théorie de Prévost.

B. *Cas dans lesquels on a observé un double strabisme divergent produit par une lésion du vermis inférieur.*

Expérience VIII.

Chien barbet, blanc, mouton, n° 14, 25 octobre 1877 (Pl. II, fig. 4).

Résumé. — *Double strabisme divergent. — Lésion du vermis inferior.*

L'instrument est introduit rapidement à une grande profondeur et retiré de suite.

On voit se produire immédiatement les phénomènes suivants :

1° Une déviation complexe des yeux.

L'œil droit est attiré en haut et en dehors.

L'œil gauche en bas et en dehors.

2° Un très-fort entraînement de la tête, à gauche et en arrière.

L'animal détaché est entraîné à gauche et est animé d'un mouvement de rotation sur son axe longitudinal.

Mis à terre il reste couché sur le flanc, et de temps en temps roule plusieurs fois sur lui-même.

Autopsie le 25.

On trouve pour toute lésion une blessure linéaire du vermis inferior, dans sa partie antérieure, près de la luette, un peu à droite.

Sur une coupe, on voit que la lésion est bien limitée au vermis et est très-peu profonde. Pas d'autre partie blessée.

Expérience IX.

Chien jaune tigré, terrier, de taille moyenne, nº 9, 18 octobre.

Résumé. — *Double strabisme divergent. Lésion du vermis inferior.*

L'instrument est introduit par la membrane occipito-atloïdienne et produit immédiatement une lésion.

Entraînement de la tête à gauche et strabisme divergent des deux côtés, très-accentué. La révulsion des globes oculaires est aussi complète que possible avec cette particularité que la déviation ne se fait pas directement en dehors, mais *en dehors et en bas*. Des mouvements nystagmiques convulsiformes agitent les globes oculaires dans le sens indiqué en exagérant la direction.

L'instrument retiré, et l'expérience finie, la déviation persiste sans rien perdre de son intensité première.

Aucun phénomène du côté de la respiration.

L'animal une fois détaché de ses liens et mis à terre ne peut se tenir sur ses pattes. Il les agite d'une façon continuelle, et a l'air de marcher sur place, ou plutôt de nager.

Il continue à être très-agité et à se plaindre, mais quels que soient ses efforts, même une heure après l'expérience, il ne peut arriver à se tenir debout.

Pendant les jours qui suivent, le strabisme divergent double avec déviation *en bas et en dehors* persiste aussi complètement. L'animal mange un peu, mais il ne se rétablit pas.

Il meurt le 23.

Autopsie. — Pas d'hémorrhagie autour du bulbe, ni dans le quatrième ventricule. Sur le vermis inferior, dans sa partie antérieure, on voit un petit caillot. A ce niveau, une fois le caillot enlevé, on découvre une petite lésion.

Sur une coupe, après durcissement dans l'alcool, on voit que la lésion est très-superficielle et est bien limitée au vermis inferior.

La démonstration du point que nous voulions établir à savoir que le noyau de la 6e paire d'un côté fournit le nerf du muscle droit interne de l'autre œil, nous semble résulter clairement de nos expériences ; il en ressort également que le noyau de la 6e paire est le centre de solidarité des mouvements de latéralité de l'œil, et que c'est lui qui assure la distribution simultanée de l'influx nerveux aux deux muscles qui par leurs contractions synergiques doivent produire des mouvements associés.

Or, cette synergie, cette conjugaison des mouvements à l'état normal soulève la question des déviations conjuguées pathologiques étudiées par Prévost.

Nous ne voulons pas reprendre complètement cette question pour plusieurs raisons, d'abord parce qu'elle nous entraînerait en dehors des limites de notre sujet, ensuite parce que nous ne l'avons étudiée que dans ses rapports avec la protubérance.

Mais dans la thèse de Prévost on peut faire deux parts celle de la clinique, celle de la théorie. Nous avons déjà dit dans notre première partie qu'au point de vue clinique nous ne distinguions pas la paralysie que nous décrivons de la déviation conjuguée étudiée par Prévost ; que la nôtre était une forme non décrite dans sa thèse, la forme lente, chronique, mais que c'était au fond le même symptôme.

Quant à sa théorie nous ne pouvons l'accepter (1) et

(1) Dans une thèse récente sur « les symptômes oculaires dans les maladies du système nerveux » (Paris 1878, n° 211), M. Coingt n'a pas abordé le point qui nous occupe. Nous y trouvons cependant une interprétation de la déviation conjuguée des yeux par le retentissement des lésions sur un centre rotateur des yeux ; mais l'auteur ne parle pas du siége de ce centre coordinateur.

pour ce qui est des lésions du mésencéphale, je crois que nos expériences nous y autorisent suffisamment.

Nous ne croyons pas substituer une hypothèse à une autre, nous pensons proposer une explication répondant bien à la réalité des faits, lorsque nous disons : que la déviation conjuguée des yeux, dans les lésions de la protubérance, a pour cause, soit une irritation à distance, soit une destruction du centre des mouvements solidaires des yeux (noyau de la 6e paire) ; et ainsi s'expliquent mieux que par la théorie de Prevost les cas où des lésions siégeant du même côté produisent des déviations en sens contraire.

Mais si le fait peut être considéré comme établi pour les lésions du mésencéphale, nous ne saurions en dire autant des lésions des hémisphères. La question est ici beaucoup plus complexe. Toutefois si nous relevions tous les faits auxquels il est impossible d'appliquer la théorie de Prévost, nous verrions qu'elle est réellement bien peu solide. Les cas signalés par Hanot (1), de déviation conjuguée dans la paralysie générale, les nombreuses observations contradictoires de déviation conjuguée des yeux du côté opposé à la lésion (dans les foyers hémisphériques) (2),

(1) Hanot. Mémoires Soc. biol. 1872. Note sur l'évolution thermique et la rotation conjuguée de la tête et des yeux dans les attaques apoplectiques de la paralysie générale.

(2) Peut-être, dans les lésions à début brusque, y a-t-il un retentissement à distance sur le noyau de la 6e paire, par le mécanisme étudié récemment par Duret dans son excellente thèse. Cet auteur a montré en effet que le phénomène du choc cérébral devait être rattaché à un traumatisme du plancher de la 4e ventricule, produit par le liquide sous-arachnoïde. De cette façon, il serait cependant difficile d'expliquer pourquoi la déviation se fait presque toujours dans un sens déterminé, car la compression du liquide sur le plancher du 4e ventricule, doit se faire ressentir également sur l'un et l'autre noyau.

les nombreux exemples relatés dans la thèse de Landouzy (1), de déviation conjuguée consécutive à une lésion superficielle des hémisphères, constituent de trop fréquentes exceptions à la règle posée par Prévost pour ne pas lui enlever beaucoup de sa valeur.

Hypothèse pour hypothèse, je préférerais expliquer la déviation des yeux dans les lésions des hémisphères par une action à distance ou, dans certains cas directe sur

(1) Louis Landouzy. Th. Paris, 1876 *Convulsions et paralysies liées aux méningo-encéphalites fronto-pariétales*, p, 79 et suivantes. A propos de ces faits de déviations conjuguées liées à des lésions corticales, M. Landouzy rejette l'explication proposée par M. Prévost. « Dès lors, dit-il, plus n'est besoin d'expliquer cette déviation par une action de voisinage (Prévost) et de dire, avec Brown-Sequard et Schiff, que la lésion superficielle agit en influençant les centres ganglionnaires. Ici encore, à la notion d'excitation à distance, se substitue l'idée d'une irritation directe, rendue possible par l'excitation corticale.... La comparaison des faits nous a suggéré l'explication suivante, qui satisfait aux cas dans lesquels la déviation se produit du côté de la lésion et aux cas dans lesquels elle se produit du côté opposé. La rotation de la tête correspondrait, dans les premiers, à l'excitation du centre (rotateur de la tête) sur l'hémisphère malade; dans les secondes, à l'action sur l'hémisphère sain du centre rotateur resté sans antagoniste, le centre de l'hémisphère malade étant annihilé passagèrement ou définitivement. » Cette théorie se rapproche beaucoup de celle que nous proposons.

Seulement la nôtre en diffère par le siége que nous assignons au centre de coordination : nous avons démontré, en effet, que ce centre n'était ni dans les ganglions ni dans l'écorce cérébrale, mais qu'il était situé au niveau du noyau de la 6e paire. Dès lors, il suffit que des lésions intéressent plus ou moins les fibres qui relient ce noyau, soit aux tubercules quadrijumeaux, soit à l'écorce cérébrale, pour que, ou par paralysie, ou par excitation, la déviation conjuguée se produise. On comprend encore que l'irritation qui résulte des lésions superficielles de l'écorce, étudiées par M. Landouzy, soit assez souvent la cause d'une déviation conjuguée du côté opposé à la lésion : à cause de l'entre-croisement, une irritation située à droite se fera ressentir sur le noyau de la 6e paire gauche, d'où déviation conjuguée à gauche.

les différents centres d'où part l'excitation cérébrale, volontaire ou réflexe, destinée au noyau de la sixième paire. Il y a là trop d'inconnues pour que nous soutenions cette nouvelle théorie, mais nous avons voulu cependant l'indiquer. D'ailleurs nous sommes heureux de trouver un certain appui dans ce passage du livre classique de M. le professeur Jaccoud.

« Il en est de même », dit M. Jaccoud (1), après avoir parlé des différentes paralysies qu'on observe dans l'hémorrhagie cérébrale (forme apoplectique et paralytique), « il en est de même des paralysies qui atteignent les muscles intrinsèques des yeux; elles siégent tantôt dans l'œil qui correspond à l'hémiplégie des membres, tantôt dans l'autre. Mais indépendamment de ces paralysies oculaires qui durent souvent aussi longtemps que celles des membres et qui sont comme elle toujours consécutives, eu égard à l'attaque apoplectique, on observe souvent, dès le début des accidents, une autre espèce de désordre dans les muscles des yeux, lequel coïncide d'ordinaire avec un désordre semblable des muscles du cou, notamment du sterno-mastoïdien et du trapèze. Ce phénomène n'est pas secondaire, il est initial; il n'est pas persistant, il est transitoire, et cesse ordinairement lorsque les effets de l'ictus ont entièrement disparu..... La rotation de la tête tient évidemment à l'inertie des muscles cervicaux du côté paralysé; quant à la déviation des yeux qui, dans le cas supposé, implique un strabisme externe de l'œil droit et un strabisme interne de l'œil gauche (*déviation conjuguée* de Prévost), elle est d'une interprétation fort obscure; on gagne *peu à la rapprocher des phénomènes de*

(1) Jaccoud. Path. interne, t. I, p. 167, 1re édition.

rotation en manége, observés chez les animaux qui ont une lésion unilatérale de l'encéphale. J'aime mieux, jusqu'à meilleure solution, me placer sur le terrain anatomique et *admettre une excitation à distance du nerf de la sixième paire, d'où le strabisme externe du côté de la lésion cérébrale, puisque ce nerf n'a pas de décussation, et comme conséquence nécessaire (vu les rapports anatomiques et fonctionnels de la sixième et de la troisième paire) une excitation simultanée de la troisième paire de l'autre côté*, d'où le strabisme interne du côté opposé à la lésion cérébrale. »

Enfin à propos de nos trois dernières expériences, je ne ferai que signaler sans pouvoir le résoudre un point que M. Foville avait déjà indiqué dans son mémoire : ceci constitue en quelque sorte le complément de ce que nous avons dit pour la synergie des mouvements associés des yeux. Je veux parler de ces déviations irrégulières, qui tantôt, comme dans l'expérience VI, consistent en un nystagmus, avec rotation autour de l'axe antéro-postérieur (action synergique du grand oblique d'un côté, et du petit oblique de l'autre côté), tantôt, comme dans l'expérience VIII, se composent d'un strabisme divergent double avec une attitude des yeux indiquant qu'il y a manifestement une action simultanée des deux grands obliques. Ces faits n'ont été l'objet d'aucune de nos recherches et c'est par le hasard des expériences qu'ils se sont présentés à nous. Il semble fort probable que ce que nous avons démontré pour la synergie des muscles latéraux doit être vrai pour la synergie des muscles rotateurs de l'œil (autour de son axe antéro-postérieur, ou à peu près), et que la solidarité du grand oblique d'un œil et du petit oblique de l'autre est assurée par des anasto-

moses entre les noyaux des nerfs de ces muscles dans les centres nerveux.

Or il est aujourd'hui incontestablement établi (voir les recherches de M. M. Duval sur ce sujet, dans le journal de M. Robin) que les deux nerfs pathétiques s'entre-croisent sur la ligne médiane, dans l'épaisseur de la valvule de Vieussens, avant de sortir de l'isthme de l'encéphale. De sorte que le nerf pathétique destiné au grand oblique du coté droit tire son origine réelle du ganglion situé en arrière du noyau de la troisième paire du côté gauche. Et comme ces deux noyaux ont des rapports très-évidents, on peut expliquer ainsi très-facilement la synergie du grand oblique d'un côté et du petit oblique de l'autre côté, dans certains mouvements des yeux, par exemple dans les mouvements d'inclinaison de la tête. Je ne parle pas toutefois de l'action de ces muscles dans la position du regard en bas et en dehors; ces mouvements très-complexes nécessitent l'action combinée de presque tous les muscles de l'œil.

Foville avait déjà dit : « Sans doute on pourrait aller plus loin et supposer qu'il y a quelque disposition analogue qui explique l'action synergique des muscles grand oblique d'un côté et petit oblique de l'autre, lorsque la tête s'incline sur une épaule; mais ce serait se lancer dans une pure hypothèse sans aucun moyen de vérification. »

Nous nous arrêterons comme lui. Il nous suffit d'avoir seulement indiqué ce point intéressant, sur lequel nous nous proposons de faire des recherches ultérieures.

2e Proposition : *Le muscle droit interne de chaque œil reçoit de deux nerfs : du mot. ocul. commun correspondant, et du mot. ocul. externe de l'autre côté :*

Nous avons déjà dit que nous n'invoquerions pas l'expérience VII, où une lésion du noyau de la sixième paire de chaque côté a produit un double strabisme interne, strabisme que nous avons attribué à l'action persistante du mot. oculaire commun sur chacun des muscles droits internes.

Il nous suffit que ce résultat puisse être interprété différemment pour que nous ne fondions rien sur lui.

C'est pour établir ce dernier point mis hors de doute par l'analyse clinique (voir les obs. IV et VI), qu'il nous faudrait apporter des preuves anatomo-pathologiques, en montrant que le nerf du muscle droit interne est en partie dégénéré dans les lésions du noyau de la sixième paire.

J'ai déjà dit précédemment pourquoi nous n'avions pu observer cette dégénérescence chez nos animaux mis en expérience. Chez l'homme, dans le cas que j'ai eu l'occasion d'observer avec mon excellent maître M. le Dr Féréol, notre attention n'étant pas spécialement sur ce point, nous n'avons pas pensé à disséquer le nerf moteur oculaire commun dans toute sa longueur jusqu'au rameau qu'il fournit au muscle droit interne.

C'est là une lacune regrettable dans notre observation, et j'ai tenu à bien signaler ce désidératum, afin que, dans un cas semblable, ce détail ne soit pas négligé.

Faute de faits anatomo-pathologiques, nous allons nous appuyer sur un point de physiologie générale établi par Cl. Bernard.

Ce physiologiste a fait voir (1) à propos des fonctions du spinal, que les muscles trapèze et sterno-mastoïdien ne peuvent s'approprier à deux fonctions différentes que parce qu'ils obéissent à deux influences nerveuses distinctes ; qu'inspirateurs lorsqu'ils recouvrent leur innervation du plexus cervical, ils arrêtent la respiration quand la branche externe du spinal les excite, et qu'ils sont alors congénères d'une action semblable exercée dans le larynx par la branche interne du même nerf.

Pour faire ressortir l'analogie qui existe entre la fonction visuelle et la fonction vocale, nous allons rappeler ce qui se passe dans les mouvements de latéralité des yeux, et dans l'adaptation des globes oculaires à la vision binoculaire.

« On sait, dit M. Abadie (2), que lorsque les yeux fixent un objet, deux phénomènes se produisent simultanément.

1° Un mouvement de convergence des deux globes oculaires, grâce auquel les deux axes visuels, ramenés dans la direction de l'objet observé s'entrecroisent précisément au point qu'occupe cet objet dans l'espace.

2° Un effort d'accommodation qui permet à l'appareil optique de l'œil de faire converger tous les rayons venus de l'objet extérieur sur l'écran rétinien. Or, non-seulement ces deux phénomènes se produisent simultanément, mais ils sont encore l'un à l'autre dans des rapports déterminés qui ne varient que dans d'étroites limites. A tel degré de convergence correspond tel effort d'accommodation ; et réciproquement, toutes les fois que l'accommodation entre en fonction avec énergie, les lignes visuelles convergent fortement.

(1) Cl. Bernard. Système nerveux, p. 339, t. II.

(2) Ch. Abadie. Traité des maladies des yeux, t. II, p. 313. Paris, 1877.

Dans l'exercice de la vision binoculaire, pour les objets rapprochés la contraction des muscles adducteurs du globe et la contraction du muscle ciliaire sont donc rattachés par un lien physiologique indissoluble ; il semble que l'influx nerveux se partage fatalement en proportions déterminées entre les deux groupes musculaires.

Bien entendu, toutes ces considérations ne s'appliquent qu'à la vision binoculaire des objets rapprochés. Lorsque les deux yeux regardent ensemble à l'infini, les axes optiques étant parallèles, tout effort d'accommodation disparaît. Si l'objet observé vient à se déplacer et si les deux yeux le suivent, ce ne sont plus les deux adducteurs qui se contractent, mais l'adducteur d'un œil avec l'abducteur de l'autre. C'est là un tout autre mécanisme, et cette vision binoculaire à l'infini n'est pas du tout comparable à celle des objets rapprochés. »

En réalité il y a là deux mécanismes différents : d'une part les yeux exécutent simplement un mouvement de déplacement latéral : la synergie de ces mouvements est assurée par la sixième paire.

D'autre part, il y a une adaptation fonctionnelle, une sorte de balancement destiné à régulariser la fonction visuelle : et l'on voit que, tandis que l'appareil accommodateur (iris et muscle ciliaires, etc.) règle l'entrée des rayons lumineux et détermine la réfraction qu'ils doivent subir, les droits internes font converger les axes optiques sur l'objet qui doit fournir les images : il faut que ces deux appareils soient sous la même influence nerveuse. Or l'appareil ciliaire est innervé par le mot. ocul. commun, il faut que les droits internes reçoivent un filet nerveux de ce même mot. oculaire commun.

RÉSUMÉ ET CONCLUSIONS.

Notre mémoire est divisé en deux parties : une partie clinique, une partie de recherches anatomiques et physiologiques.

Dans la première partie, nous avons établi :

1° Qu'il existe sur le plancher du quatrième ventricule une région très-limitée (eminentia teres, noyau de la sixième paire) dont les altérations pathologiques se traduisent par un symptôme caractéristique : la paralysie du muscle droit externe d'un œil avec inaction conjuguée du muscle droit interne de l'autre œil, symptôme que nous avons dénommé : paralysie de la sixième paire avec déviation conjuguée de l'œil du côté opposé à la paralysie, ou plus simplement : déviation conjuguée des yeux (forme paralytique).

2° Que cette paralysie du muscle droit interne n'est pas dans certains cas, absolue ; qu'elle apparaît ou disparaît selon le muscle de l'autre œil avec lequel ce droit interne paralysé entre en synergie ; qu'ainsi, le muscle droit interne est paralysé dans la vision binoculaire à distance, parce que dans ce cas il agit avec son congénère le droit externe, lui-même paralysé ; qu'au contraire ce muscle droit interne retrouve son action si on le fait se contracter avec son homonyme le droit interne de l'autre œil qui est sain (vision binoculaire de près). (Obs. IV et VI.)

3° *Et réciproquement*, au point de vue du diagnostic : nous avons montré que la présence de ce symptôme permettait d'affirmer, de la façon la plus précise, que le noyau de la sixième paire était intéressé (voy. obs. IV, V et VI).

4° Que jamais la paralysie du droit interne de l'œil sain ne s'observe dans les paralysies périphériques de la sixième paire, si près que la lésion soit du noyau.

5° Qu'il est possible de mettre en opposition la forme que nous décrivons (*paralysie centrale de la* 6e *paire*) et la forme ordinairement décrite (*paralysie périphérique de la* 6e *paire*) en disant que *la déviation secondaire de l'œil sain* consiste dans le premier cas en un *strabisme externe*, dans le second en un *strabisme interne*.

Dans la seconde partie consacrée à la physiologie pathologique, nous avons cherché à expliquer les faits établis par la clinique. L'interprétation de ces faits, nous a conduit à émettre les hypothèses anatomiques et physiologiques suivantes :

1° Le noyau d'origine de la sixième paire ne fournit pas seulement le nerf moteur oculaire externe destiné au muscle droit externe du même côté, il fournit encore un filet au muscle droit interne de l'œil du côté opposé.

2° Le muscle droit interne n'est pas seulement innervé par le filet fourni par la sixième paire, il est de plus sous l'influence de la troisième paire.

Nous avons alors demandé à l'anatomie et à la physiologie la confirmation de ces hypothèses.

Voici les conclusions auxquelles nous sommes arrivé :

1° Au point de vue *anatomique :* Il existe un faisceau de fibres nerveuses longitudinales, étendues sous le plancher du quatrième ventricule, du noyau de la sixième paire d'un côté au noyau de la 3e paire du côté opposé. (Ce faisceau nous ne l'avons bien constaté que chez le chat, nos préparations sur l'homme n'ont pas été assez heureuses pour nous permettre d'être affirmatifs sur ce

point, cependant, par analogie, on peut en considérer l'existence comme très-probable chez l'homme.)

2° Au point de vue *physiologique :* les mouvements de latéralité des yeux doivent être décomposés en :

(A) Mouvements de déplacement d'un côté à l'autre : mouvements sans accommodation (par exemple le regard étant porté à l'infini), destinés à porter le regard dans la direction de l'objet. Dans cette sorte de mouvements de latéralité, la solidarité des deux yeux est assurée par la synergie du muscle droit interne d'un côté et du muscle droit externe de l'autre. C'est le noyau de la sixième paire de chaque côté qui est le centre d'où part cette double innervation simultanée.

(B) Mouvements d'accommodation des axes optiques, concordant avec l'accommodation des milieux réfringents de l'œil : mouvements destinés à porter le regard sur l'objet, relativement à sa distance. Dans ces mouvements qui sont produits par les deux droits internes, la synergie de ces deux muscles et l'accommodation intra-oculaire sont produites par la même excitation nerveuse venue du noyau de la troisième paire.

Enfin, tout à fait incidemment, nos expériences nous ont poussé à substituer à la théorie de Prévost sur la déviation conjuguée, une hypothèse plus physiologique à savoir que dans les lésions cérébrales à ictus, le déviation conjuguée, serait produite par un retentissement à distance sur le noyau de la sixième paire. (Soit au moyen du mécanisme signalé par M. Duret : compression par le liquide sous-arachnoïdien et ventriculaire, soit au moyen d'une action directe sur les centres sensitivo-moteurs, écorce et tubercules quadrijumeaux supérieurs, etc.)

INDEX BIBLIOGRAPHIQUE

Ch. Abadie. — *Traité des maladies des yeux*, t. II, Paris, 1876.

Brown-Sequard. — *Note sur les mouvements rotatoires*. In Journal de Physiologie, 1860, t. III, p. 721.

Charcot. — *Des localisations dans les maladies cérébrales*. Prog. méd., 1875.

Coingt. — *Contributions à l'étude des symptômes oculaires dans les maladies du système nerveux central*. Th. Paris, 1878.

Ach. Foville, fils. — *Note sur une paralysie peu connue de certains muscles de l'œil, et sur sa liaison avec quelques points de l'anatomie et la physiologie de la protubérance annulaire*. — Bull. Société anat. Paris, 1858, t. III; 2e série, p. 393 à 405.— Même mémoire. *In* Gaz hebdomadaire, 1859.

F. Féréol. — *Note sur une paralysie de la sixième paire gauche avec inaction conjuguée du muscle droit interne de l'œil droit, causée par un tubercule développé dans l'épaisseur de la protubérance annulaire*. Soc. méd. hôpit., Paris, mars 1873.

Id. — *Note sur la communication anatomique existant entre les noyaux d'origine de la 3e et de la 6e paire*. Soc. Méd. hop., Paris, octobre, 1873.

Id. et Cauchois. — *Même fait*. Soc. Anat., Paris, mars, 1873.

Gadaud. — *Étude sur le nystagmus*. Th. Paris, 1869.

Gairdner et Haldane. — Edinburg. medical Journal, t. VI, p. 788, march, 1861. — L'observation est traduite dans Arch. gén. de médecine, 5e série, t. XVIII, Paris, 1861, p. 229.

Giraud-Teulon. — *De la loi des rotations du globe oculaire dans les mouvements associés des yeux*. Journal de l'anat. et de la physiol. Ch. Robin. 1870, p. 351-368.

Gratiolet. — *Anatomie comparée du système nerveux*, t. II, 1857.

Von Græfe. — *Des paralysies des muscles moteurs de l'œil*. Traduct. par Sichel. Paris, 1870.

GUBLER. — *Mémoire sur l'hémiplégie alterne.* Gazette hebdomadaire, 1856.

ID. — *Mémoire sur les paralysies alternes en général, et particulièrement sur l'hémiplégie alterne avec lésion de la protubérance.* Gaz. hebd., 1858 et 1859.

HANOT. — *Note sur l'évolution thermique et la rotation conjuguée de la tête et des yeux dans les attaques apoplectiques de la paralysie générale.* Mém. Soc. Biologie, 1872.

HILLAIRET. — *Hémorrhagies cérébelleuses.* Arch. gén, de méd., 1858, t. I.

JOSIAS. — *Hémorrhagies de la protubérance.* Th. Paris, 1851.

LABORDE, M. DUVAL ET G. GRAUX. — Mém., Soc. biol., nov. 1877.

LADAME. — *Des tumeurs de la protubérance annulaire.* Arch. génér. méd.. 6e série, t. VI, 1865.

LALA. — *Trois observations de lésions du cervelet.* Soc. anat. 1855.

LOUIS LANDOUZY. — Soc. biologie, 8 février 1873 et 26 février, 1876.

ID. — *Contribution à l'étude des convulsions et des paralysies liées aux méningo-encéphalites fronto-pariétales.* Th. Paris, 1876.

ID. — *De la blépharoptose cérébrale.* Arch. méd., août 1877.

O. LARCHER. — *Pathologie de la protubérance annulaire.* Th. Paris, 1868.

LECORCHÉ. — *Du strabisme convergent et du strabisme divergent au point de vue médical et chirurgical.* Arch. gén., juillet 1864.

R. LÉPINE. — *De la localisation dans les maladies cérébrales.* Th. agrég. 1875. Paris.

LOCKHART-CLARKE. — *Recherches sur la structure du bulbe et de la protubérance.* Philosophical transactions, 1868.

LONGET. — *Anatomie et physiologie du système nerveux*, t. I.

J. LUYS. — *Archives de médecine*, 1864.

ID. — *Recherches sur le système nerveux cérébro-spinal.* Paris, 1865. — *Iconographie photographique des centres nerveux.* Paris, 1873.

MILLARD. — Soc. anat. Paris, 1855 et 1856.

NONAT. — *Note sur un cas d'apoplexie de l'un des pédoncules du cervelet diagnostiqué pendant la vie.* Acad. des sciences, 7 janvier 1861, et Gaz. hebd., 1861, p. 57.

Ollivier et Leven. — *Recherches sur la pathologie et la physiologie du cervelet.* Arch. gén. de méd., 1862.

Ollivier. — Bull. Soc biol., 1863.

Panas. — *Leçons sur le strabisme.* Paris.

Parinaud. — *Spasme et paralysie des muscles de l'œil.* Gaz. hebdomad., 1877, n°s 46 et 47.

J.-L. Prévost. — *De la déviation conjuguée des yeux et de la rotation de la tête dans certains cas d'hémiplégie.* Th. Paris, 1868.

Schrœder van der Kolk. — *Bau und Functionen der medulla spinalis und oblongata, etc.* (Traduction du hollandais en allemand par Fr. Teile. Braunschweig, 1859.)

Seux fils. — *Quelques considérations pouvart servir à l'étude des maladies de la protubérance annulaire.* Union méd. de la Provence, t. III, p. 143. Marseille, 1866.

Sœlberg Wells. — *Affections paralytiques de l'œil.* Annales d'oculistique, t. XLVIII, 1862.

Stilling. — *Disquisitiones de structura protuberantiæ sive pontis Varolii.* Jenæ, 1846.

A. Verron. — *Etude sur les tumeurs du quatrième ventricule.* Th. Paris, 1874.

Vulpian. — *Essai sur l'origine de plusieurs paires de nerfs crâniens.* Th. inaug. Paris, 1853.

— *Sur l'origine profonde des nerfs de la sixième et de la septième paire.* Soc. biol., juillet 1853, p. 99.

— *Note sur quelques points de l'anatomie du bulbe rachidien et de la protubérance annulaire chez l'homme.* Soc. biol., déc. 1858, t. V, p. 170.

— *Recherches expérimentales relatives aux effets des lésions du plancher du 4e ventricule et spécialement à l'influence de ces lésions sur le nerf facial.* Soc. biol., t. III, 3e série, p. 258. (Mémoires).

Vulpian et Philippaux. — *Notes sur quelques expériences faites dans le but de déterminer l'origine profonde des nerfs de l'œil.* Soc. biol., avril 1854, p. 43.

PLANCHE I.

Bulbe et protubérance du malade de l'observation VI. (Personnelle, page 39).

Figure 1.

Coupe de la moitié droite vue de face. — On voit sur le plancher du 4e ventricule, sur les limites de la protubérance et du bulbe, une tumeur du volume d'une petite noisette, qui soulève complètement le plancher du 4e ventricule, de sorte qu'elle semble intra-ventriculaire beaucoup plutôt que intra-protubérantielle. Il n'en est rien, on reconnaît facilement que sa surface supérieure bosselée et irrégulière est recouverte par la substance grise du plancher du 4e ventricule. On voit également les tractus inflammatoires qui relient la tumeur au lobule correspondant du cervelet.

Figure 2.

Moitié gauche du bulbe, vue de 3/4. — On y remarque : 1° Que la moitié gauche du plancher du 4e ventricule n'est pas envahie par la tumeur, à peine le raphé est-il un peu dévié.

2° Que sur la section, il reste un tout petit prolongement de la tumeur.

On peut donc considérer la tumeur comme limitée au côté droit.

Il est facile de voir d'après le siége de la tumeur, que c'est exactement l'eminentia teres qui est intéressée.

[M. Féréol n'avait malheureusement pas de dessin de la première tumeur qui a fait l'objet de sa communication à la Société méd. des hôp. (obs. IV), mais il se rappelle parfaitement que la tumeur occupait exactement le même point du bulbe. (Communication orale).]

HOSPITA

Fig. 1.

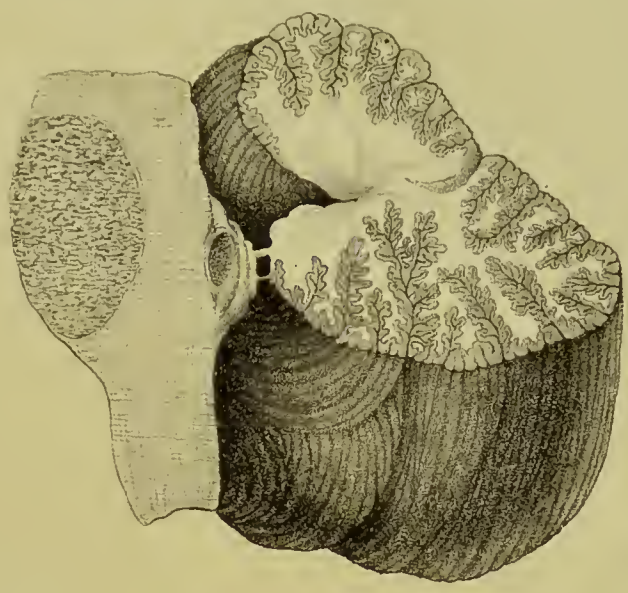

Fig. 2.

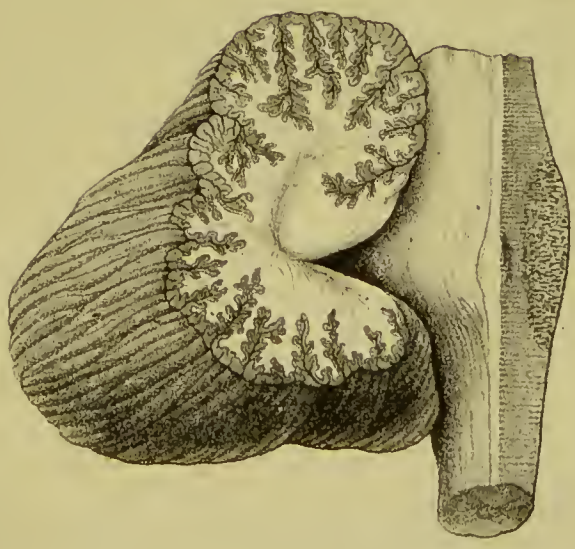

IMP. BECQUET PARIS

PLANCHE II.

(Bulbes, protubérances et cervelets, de nos lésions expérimentales. Ces bulbes qui ont tous été recueillis sur le chien, ont été grossis par le dessinateur, ils sont environ doublés de volume).

FIGURE 1.

(Chien nº 6). — Lésion s'étendant dans la profondeur jusqu'au noyau, après avoir lesé superficiellement le plancher du 4e ventricule. Déviation à droite par irritation, puis à gauche par paralysie. (Exp. V, p. 115).

FIG. 2.

(Chien nº 13). — Lésion typique au niveau de l'eminentia teres. Déviation conjuguée par paralysie. (Exp. IV, p. 114).

FIG. 3.

(Chien nº 8). — Lésion au niveau du bec du calamus à droite. Déviation par excitation. (Exp. III, p. 113.)

FIG. 4.

(Chien nº 14). — Lésion du vermis inferior. (Exp. VIII, p. 121.)

FIG. 5.

(Chien nº 10). — Lésion des deux noyaux de la 6e paire, strabisme convergent double. (Exp. VII, p. 119.)

Fig. 1

Fig. 2

Fig. 4

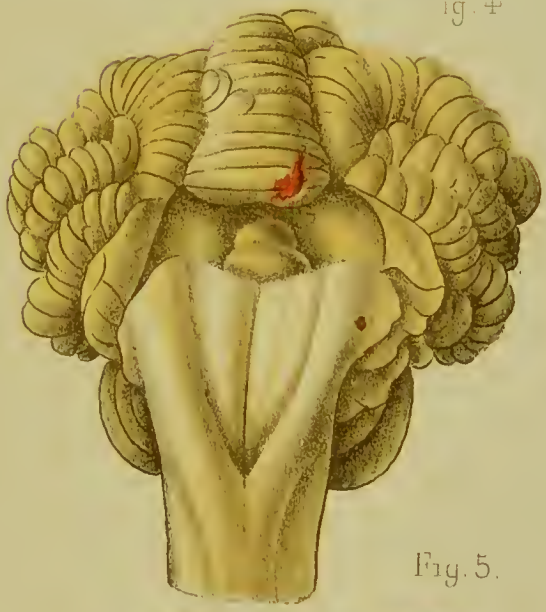

Fig. 5.

Fig. 3

TABLE DES MATIÈRES.

INTRODUCTION.....

PREMIÈRE PARTIE.

CLINIQUE.

CHAPITRE I. — Historique. Exposé des faits. Observations.. 9
CHAPITRE II. — Description du symptôme..... 51
Siége de la lésion..... 56
Valeur diagnostique..... 66

DEUXIÈME PARTIE.

PHYSIOLOGIE PATHOLOGIQUE.

CHAPITRE I. — Interprétation des faits cliniques..... 69
CHAPITRE II. — Preuves anatomiques..... 86
CHAPITRE III. — Preuves physiologiques..... 106
CONCLUSIONS..... 132
INDEX BIBLIOGRAPHIQUE..... 135
PLANCHES..... 139

P. PARENT, imprimeur de la Faculté de Médecine, rue Mr-le-Prince, 31.